厚　生　省

神経疾患研究委託費

筋ジストロフィー症動物の開発・供給に関する研究

野　村　班

昭和57年度研究報告書

昭和58年3月

研究報告書作成にあたり

厚生省神経疾患研究依託費による「筋ジストロフィー症動物の生産・開発に関する研究」班は昨昭和５７年度をもって３年間の研究期間を終了し、一応の成果をあげることができました。しかし、ヒト疾患のモデルとなる動物の開発は一朝一夕にできるものではなく、また、モデル動物の生産・供給は研究がおこなわれている限り続けねばなりません。そこで今年度より「筋ジストロフィー症動物の開発・供給」班が発足することになりました。

モデル動物の開発には異常形質の発見、特性の分析、遺伝的背景の均一化など、極めて長い年月を要するものであります。また、飼育・維持方法によっては疾病感染により実験に供することができなくなるなどの問題点もあり、モデル動物の飼育・管理の方法も併せて実施する必要があります。従って、この班の目的は、前の班での目的、1）筋ジストロフィー症モデル動物の生産・供給、2）新しい筋ジストロフィー症モデル動物の開発・改良、および　3）筋ジストロフィー症動物の飼育管理方法の検討、をそのまゝ引きつぐことになりましたが、本研究班では哺乳動物におけるモデル動物の開発・改良に一層の重点をおくために、一部班員の交代が行なわれました。

本研究班では、筋ジストロフィー症研究の進展のため、より良いモデル動物の開発・改良を目指すとともに、大量の実験動物を供給できるよう努力を致す所存であります。そのために、新しい技術、例えば発生工学の手法をもちいてモデル動物を開発するなど、の検討も進めております。

今後も、諸班の先生方のご協力をお願い申しあげる次第であります。

おわりに、ご協力下さった班員各位、ならびに本研究委託費の取扱いに種々お世話いただいた厚生省当局、国立神経センター、日本筋ジストロフィー協会の方々に心から感謝いたします。

昭和５８年３月

野　村　達　次

目　　次

I　筋ジストロフィー症に関する文献調査 …… 1
野村達次

II　筋ジストロフィー症モデル動物の開発

1. 新らしい筋ジストロフィー症マウスの一般症状並びに
dy マウスおよびmyd マウスとの比較 …… 7
辻　繁勝

2. 筋ジストロフィーハムスターの繁殖ならびに改良について …… 17
斉藤宗雄
江崎孝三郎

3. 筋ジストロフィー鶏骨格筋の再生能 …… 23
杉田秀夫

4. 筋ジストロフィー鶏の骨および鰓後体C細胞 …… 45
菊池建機

5. Fayoumi 鶏に出現した遺伝性の神経疾患 …… 55
水谷　誠

6. ニワトリの行動異常トレンブラー（trembler）に
関する研究 …… 65
若杉　昇

I. 筋ジストロフィー症に関する文献調査（1982）

野村達次*
研究協力者　大田　佑*

筋ジストロフィー症モデル動物の開発研究の一環として「疾患モデル動物」、「哺乳類、トリ類における筋ジストロフィーとその近縁疾患」ならびに「筋ジストロフィーとその近縁疾患に関する動物実験」についての文献調査をおこなった。それらの中から、筋ジストロフィーに関する文献（1982年分）を以下に紹介する[1~3]。

MICE

(Study of membrane proteins in skeletal muscle of normal or dystrophic mice. Effects of isaxonine phosphate.) Lucas-Heron, B. and Guiheneuc, P. Nouv. Presse. Med., 11(16), 1250-3, 1982.

Glucagon immunoreactivity in plasma from normal and dystrophic mice. Ahren, B. and Lundquist, I. Diabetologia, 22(4), 258-63, 1982.

X-ray diffraction from striated muscles and nerves in normal and dystrophic mice. Kurg, T., Stinson, R.H. and Millman, B.M. Muscle Nerve, 5(3), 238-46, 1982.

Calcium-mediated myopathy at neuromuscular junctions of normal and dystrophic muscle. Leonard, J.P. and Salpeter, M.M. Exp. Neurol., 76(1), 121-38, 1982.

Normal function in sarcoplasmic reticulum from mice with muscular dystrophy. Mrak, R.E. and Fleischer, S. Muscle Nerve, 5(2), 143-51, 1982.

Purine nucleotide cycle enzymes in dystrophic and normal mouse muscle. Fitt, P.S. and Parliament, M.B. Biosci. Rep., 2(3), 177-83, 1982.

Successful treatment of murine muscular dystrophy with the proteinase inhibitor leupeptin. Sher, J.H., Stracher, A., Shafiq, S.A. and Hardy-Stashin, J. Proc. Natl. Acad. Sci., U.S.A. 78(12), 7742-4, 1981.

Observations on the effects of low frequency electrical stimulation on fast muscles of dystrophic mice. Vrbova, G. and Ward, K. J. Neurol. Neurosurg. Psychiatry, 44(11), 1002-6, 1981.

---

* (財) 実験動物中央研究所

The number and size of motoneurons in the soleus motor nucleus of the normal and dystrophic (C57BL/6J DY2J/DY2J) mouse. Parry, D.J., McHanwell, S. and Haas, N. Exp. Neurol., 75(3), 743-54, 1982.

Thyroxine reverses deficits of nerve growth factor and epidermal growth factor in submandibular glands of mice with muscular dystrophy. Watson, A.Y., Radie, K., McCarthy, M., Larsen, P.R. and Murphy, R.A. Endocrinology, 110(4), 1392-401, 1982.

Adenylate cyclases in vertebrate retina: Enzymatic characteristics in normal and dystrophic mouse retina. Ferrendelli, J.A., Campau, K.M. and De Vries, G.W. J. Neurochem., 38(3), 753-8, 1982.

The purine nucleotide profile in mouse, chicken and human dystrophic muscle: An abnormal ratio of inosine plus adenine nucleotides to guanine nucleotides. Shuttlewood, R.J. and Griffiths, J.R. Clin. Sci., 62(1), 113-5, 1982.

Plasma membrane changes in murine cardiomyopathy. Monckton, G., Chisholm, S.A. and Pehowich, E. J. Comp. Pathol., 91(3), 447-50, 1981.

Endocytosis and lysosomal enzyme activities in dystrophic muscle: The effect of denervation. Libelius, R., Lundquist, I., Tagerud, S. and Thesleff, S. Acta Physiol. Scand., 113(2), 259-61, 1981.

Intracellular activity of potassium in normal and dystrophic skeletal muscle from C57BL/6J mice. Shalton, P.M. and Wareham, A.C. Exp. Neurol., 74(3), 673-87, 1981.

Creatinine excretion as an index of myofibrillar protein mass in dystrophic mice. Murray, C.E., Warnes, D.M., Ballard, F.J. and Tomas, F.M. Clin. Sci., 61(6), 737-41, 1981.

In vivo morphometric analysis of muscle microcirculation in dystrophic mice. Burch, T.G., Prewitt, R.L. and Law P.K. Muscle Nerve, 4(5), 420-4, 1981.

Abnormal distribution of skeletal muscle acetylcholinesterase molecular forms in dystrophic mice. Skau, K.A. and Brimijoin, S., Exp. Neurol., 74(1), 111-21, 1981.

Myelination-dependent axonal membrane specializations demonstrated in insufficiently myelinated nerves of the dystrophic mouse. Wiley-Livingston, C.A. and Ellisman, M.H. Brain Res., 224(1), 55-67, 1981.

Effects of low frequency electrical stimulation on enzyme and isozyme patterns of dystrophic mouse muscle. Reichmann, H., Pette, D. and Vrbova, G. Febs. Lett., 128(1), 55-8, 1981.

CHICKENS

Lipid composition of transverse tubular membranes from normal and dystrophic skeletal muscle. Sumnicht, G.E. and Sabbadini, R.A. Arch. Biochem. Biophys., 215(2), 628-37, 1982.

Stereoscopic views of a dystrophic sarcotubular system: Selective enhancement by a modified golgi stain. Scales, D.J. and Yasumura, T. J. Ultrastruct. Res., 78(2), 193-205, 1982.

Stretch-induced growth in chicken wing muscles: Effects on hereditary muscular dystrophy. Ashmore, C.R. Am. J. Physiol., 242(3), C178-83, 1982.

Comparison of the molecular forms of the cholinesterases in tissues of normal and dystrophic chickens. Lyles, J.M., Silman, I., Di Giamberardino, L., Couraud, J.Y. and Barnard, E.A. J. Neurochem., 38(4), 1007-21, 1982.

The chicken dystrophic model: Does hypersensitivity to glucocorticoids cause atrophy? Dubois, D.C. and Almon, R.R. Exp. Neurol., 75(3), 555-65, 1982.

Mechanics and energetics of muscle contraction in normal and dystrophic chickens. Polinski, W.J. and Rall, J.A. Am. J. Physiol., 242(1), C19-24, 1982.

Demonstration of a cellular defect in the thymus of hereditary muscular dystrophic chickens. Kline, K. and Sanders, B.G. Thymus, 4(1), 9-18, 1982.

The purine mucleotide profile in mouse, chicken and human dystrophic muscle: an abnormal ratio of inosine plus adenine nucleotides to guanine nucleotides. Shuttlewood, R.J. and Griffiths, J.R. Clin. Sci., 62(1), 113-5, 1982.

Thymic mast cell deficiency in avian muscular dystrophy. Befus, A.D., Johnston, N., Nielsen, L., Bienenstock, J., Butler, J. and Cosmos, E. Thymus, 3(6), 369-76, 1981.

Biochemical and cytochemical comparison of surface membranes from normal and dystrophic chickens. Malouf, N.N., Samsa, D., Allen, R. and Meissner, G. Am. J. Pathol., 105(3), 223-31, 1981.

Isolation of multiple genomic sequences coding for chicken myosin heavy chain protein. Robbins, J., Freyer, G.A., Chisholm, D. and Gilliam, T.C. J. Biol. Chem., 257(1), 549-56, 1982.

Evidence that the actin site is impaired by CA2+-activated degradation of the heavy chain of dystrophic myosin. Pemrick, S.M., Biochem. Biophys. Res. Commun., 102(3), 877-94, 1981.

Rate of axoplasmic transport in the dystrophic chicken. Stromska, D., Ochs, S. and Muller, J. Exp. Neurol., 74(2), 530-47, 1981.

Erythrocyte alloantigens in the storrs strain of hereditary muscular dystrophic chickens and segregating testcross progeny. Sanders, B.G., Kline, K. and Briles, W.E. J. Hered., 72(4), 279-81, 1981.

Baclofen, Procainamide, verapamil, and prenylamine in hereditary muscular dystrophy of the chicken. Entrikin, R.K., Patterson, G.T. and Wilson, B.W. Exp. Neurol., 74(1), 86-92, 1981.

Molecular forms of the cholinesterases inside and outside muscle endplates. Jedrzejczyk, J., Silman, I., Lyles, J.M. and Barnard, E.A. Biosci. Rep., 1(1), 45-51, 1981.

HAMSTERS

Tracer and marker techniques in the microscopic study of skeletal muscles. Karpati, G., Carpenter, S. and Pena, S. Methods Achiev Exp. Pathol., 10, 101-37, 1981.

3-hydroxy-3-methylglutaryl-coenzyme a reductase in normal and dystrophic hamsters. Greenough, M.C. and Boegman, R.J. Biochem. J., 201(3), 501-4, 1982.

Impaired muscle differentiation in hamster hereditary polymyopathy: A study in explant cultures. Tautu, C. and Jasmin, G. J. Neuropathol. Exp. Neurol., 41(1), 87-103, 1982.

Parathyroid ablation in dystrophic hamsters. Effects on Ca content and histology of heart, diaphragm, and rectus femoris. Palmieri, G.M., Nutting, D.F., Bhattacharya, S.K., Bertorini, T.E. and Williams, J.C. J. Clin. Invest., 68(3), 646-54, 1981.

OTHERS

Collagen levels in tissues from selenium deficient ducks. Brown, R.G., Sweeny, P.R. and Noran, E.T., Jr. Comp. Biochem. Physiol. (A), 72(2), 383-9, 1982.

(Glutathione peroxidase activity in sheep erythrocytes as dependent on the selenium supply and selenium level of the blood.) Wiesner, E., Berschneider, F., Hubner, B., Willer, H. and Willer, S. Arch. Exp. Veterinarmed. 36(2), 211-9, 1982.

Comparative effects of sodium selenite and selenomethionine upon nutritional muscular dystrophy, selenium-dependent glutathione peroxidase, and tissue selenium concentrations of turkey poults. Cantor, A.H., Moorhead, P.D. and Musser, M.A. Poult. Sci., 61(3), 478-84, 1982.

Effect of vitamin E deficiency on rabbit intramuscular collagen. Chizzolini, R., Bracchi, P., Cabassi, E. and Maggi, E. Am. J. Clin. Nutr., 35(5), 1018-22, 1982.

文　献

1) 野村達次 ： 筋ジストロフィー症に関する文献調査（1978），厚生省神経疾患研究委託費「筋ジストロフィー症動物の生産・開発に関する研究」班，昭和54年度研究報告書，1－7，1979．

2) 野村達次 ： 筋ジストロフィー症に関する文献調査（1979），厚生省神経疾患研究委託費「筋ジストロフィー症動物の生産・開発に関する研究」班，昭和55年度研究報告書，1－15，1980．

3) 野村達次 ： 筋ジストロフィー症に関する文献調査（1980，1981），厚生省神経疾患研究委託費「筋ジストロフィー症動物の生産・開発に関する研究」班、昭和56年度研究報告書，1－12，1981．

Ⅱ. 筋ジストロフィー症モデル動物の開発

1. 新らしい筋ジストロフィー症マウスの一般症状並びにdyマウスおよびmydマウスとの比較

辻　　繁　勝*
研究協力者　早　川　純一郎**

はじめに

ヒトの進行性筋ジストロフィー症の病因解明のための研究手段の一つとして類似の症状を自然発症する疾患モデル動物の存在が近年その重要性を増している。然し、その一方では既に幾つか開発されている所謂「疾患モデル動物」の示す発現症状がかならずしもヒトの筋ジストロフィー症のそれと一致しない例が多いことから、これら動物モデルを用いての病因追求研究の有用性を疑問視する研究者も又少なくない。

ヒト以外の動物に見られる筋ジストロフィー症がたとえ同一の病因によって発現され、且巨視的に観て類似の症状を呈したとしても、元来種の異なる、従って体制や生理機構の違うヒトの筋ジストロフィー症の発現症状とは微細な点で差異があることは至極当然なことであり、これによって病因そのものの相違を論ずることは、両者の病因遺伝子そのものの相同性を確認する手段の困難な現段階では時期尚早と考えなければならない。むしろ疾患モデル動物を用いた研究の本来目的とする所は、ヒトを含めて各種動物の間に見られる類似の筋ジストロフィー症に共通な発現症状を追求することに依って疾患に対する一般的理解を深め、個々の動物での病因解明を行うことであり、又、このことによって始めてヒトの疾患の持つ特殊性、或いは複雑性も理解出来、病因解明への手掛りともなるものと期待される。この様な意味からも動物における自然発症筋ジストロフィー症をより多く作り出し、疾患モデル動物としてその有用性を開発することは、ヒトの筋ジストロフィー症の病因解明にとって緊急且重要な課題の一つであると考えられる。我々は最近金沢大学動物実験施設で飼育中のSM／J 系マウス・コロニー中に発見された突然変異体が進行性筋ジストロフィー症状を発現することを知ったので、この変異体マウスの疾患モデル動物としての有用性を開発する試みを行なっている。又一方、既に知られている自然発症筋疾患マウスのうち発現症状が互に類似していると思われるdyマウス（dystrophia muscularis）[1]およびmydマウス（myodystrophy）[2]と新らしい変異体マウスの発現症状を比較検討することによって、3者に共通な症状および、それぞれの持つ特徴点を追求し、病因解明に一歩近付こうと計画している。本年度は新らしい変異体マウスの示す一般症状、組織像変化、骨格筋中血清中および脳中でのマーカー酵素群の活性変動などを測定し、dyマウス或いはmydマウスのそれに就いて比較検討を行なった。

* 和歌山医科大学　第二生理学教室
** 金沢大学医学部　動物実験施設

材料と方法

新らしく見出された筋ジストロフィー症マウス（SM／J-mut系、mutマウスと仮称）は金沢大学、医学部動物実験施設より提供された保因マウスを、又dyマウスはC57BL／6J-dy系、mydマウスはMYD／J-myd系ヘテロペアーをJackson研究所より輸入し、当教室で自家繁殖して得たマウスをそれぞれ8～12週齢で実験に使用した。

血清は断頭採血後、30分間室温放置後2,000rpm 10間遠心分離して取出し、直ちに酵素標品として使用した。後肢筋は断頭瀉血後、すみやかに採出し、10倍容の0.32M蔗糖液に入れ、テフロンホモジナイザーでホモジナイズし、通常のSchneider法に従って可容性分画を分離し、酵素活性測定に使用した。脳中のミエリン局在酵素の活性測定には断頭瀉血後採出した脳から嗅脳を除いたものを20倍容の0.32M蔗糖液に入れ、ホモジナイズする。以下Norton法[3]に従ってpurified myelin分画を分離し、更に0.3mg/mlのTriton X-100液を加えて1時間放置して膜構造の破壊を行ない、ホモジナイズしたものをCNP酵素（2′, 3′-cyclic nucleotide 3′-phosphohydrolase）活性測定用標品として使用した。又CEH酵素（cholesterol ester hydrolase）活性測定用標品にはpurified myelin分画をタウロコール酸2μ moles/mlを含むリン酸緩衝液中に浮遊させ、1時間放置後ホモジナイズしたものを使用した。

酵素活性測定は以下の諸法に準じて行なった。即ちCreatine phospho kinase（CPK）はHessらのUV法[4]、Glutamate-Oxaloacetate transaminase（GOT）はKarmen法[5]、Lactate dehydrogenase（LDH）はWroblewski法[6]、Pyruvate Kinase（PK）はTanakaらの方法[7]、Ca^{++}-dependent neutral protease（CANP）はDayton法[8]、CNPはSogin法[9]、CEHは遊離したコレステロールをコレステロールオキシダーゼ法[10]によって定量する方法[11]がそれぞれ用いられた。又尿中のクレアチンおよびクレアチニン量測定はJaff′eの方法[12]、酵素標品中の蛋白含量はLowry法によってそれぞれ測定した。

結　果

新らしい変異体マウスの示す一般症状　：新たに見出された突然変異体（mutマウス、仮称）に始めて明確な症状が発現するのは生後3週間頃で、まず後肢の引き摺りが現われる。次に後肢に痙攣発作が頻繁に見られる様になり、次第に症状が進行し、5週齢を過ぎると後肢の完全な麻痺および固直状態が認められ、終には身体全体に著しいるい痩を来たすのが主徴である。又後肢筋の症状進行に並行して眼瞼筋の著しい萎縮状態および白内障がしばしば発現するがdyマウスの特徴的症状の一つである脊椎の著しい彎曲（Kyphosis）は、このmutマウスではそれ程顕著ではない。症状の進行は他の筋ジストロフィー症マウスに比較してかなり速く、大体4ヶ月齢迄には殆んどの疾病マウスが全身のるい痩および四肢の固直を来たして死亡する。死因は主として摂食不能および呼吸筋の麻痺によるものと思われる。

新らしい変異体マウス後肢筋での組織像変化　：mutマウスの萎縮骨格筋における組織像の変化に就いては、8週齢の疾病マウスからgastrocnemius筋およびtibialis anterior筋を採出し、H.

E. 染色並びにマロリー・アザン染色による標本を作製し、光顕的観察によって検査を行なった。

H. E. 染色標本で得られた特徴的変化としては、(1)筋線維の太さにバラ付きが認められる。(2)部分的に壊疽を起している筋線維がしばしば見られ、その周辺部に食細胞などの著しい侵襲が認められる。又壊疽を起している筋線維と一見正常な筋線維が隣接して混在している状態が見られる。(3)核の数が増加し、膨脹して大型になり、しばしば空胞化している核が認められる。(4)核は連鎖状に並んで筋線維の中央部に移動している状態が見られる。(5)大型化した核の内部に核小体の存在が明瞭に認められる（図1）。又、マロリー・アザン染色標本では、(6)筋隙或いは筋線維の壊疽を起

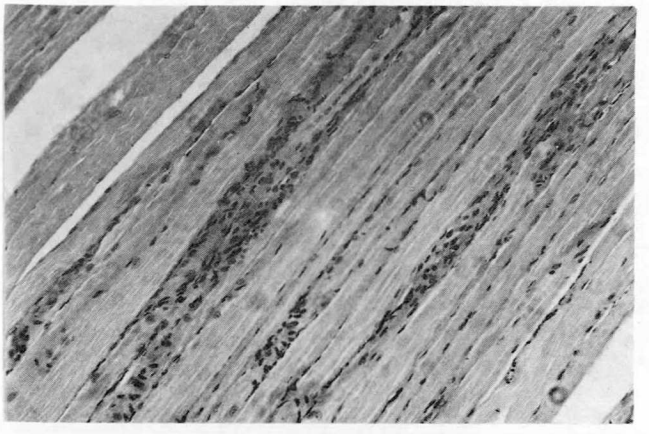

Figure 1 Gastrocnemius muscle showing necrotizing myopathy in a new mutant mouse. H. & E. stain.



Figure 2 Gastrocnemius muscle showing necrotizing myopathy in a new mutant mouse. Mallory azan stain.

した部分への膠原線維の著しい浸潤および食細胞の集合が認められる。(7)出芽細胞及茎は再生myotube と思われる像が壊疽部分近縁に多数認められる（図２）。以上の如く、mut マウスの後肢筋における組織像変化は典型的な necrotizing myopathy の状態を示していることが判明したが、全体的な変化像は dy マウスの萎縮筋における組織変化によく類似しているという印象が得られた。

尿中クレアチンおよびクレアチニン排泄量の変化 ： 尿中に排泄されるクレアチンおよびクレアチニン量の変化に就いてmut マウスで測定を行なうと同時に dy マウスおよびmyd マウスでの値との比較を行なった。マウスの場合は正常状態でもかなりの量のクレアチンが尿中に排泄されることが知られているが、mut マウスの尿中では対照マウスに比較して著しいクレアチン量の増加が在ることが判った（表１）。一方クレアチニン量は、わずかではあるが減少傾向を示しており、従ってクレアチン対クレアチニン比は正常対照の２倍以上を示し、典型的なクレアチン尿症を示していることが認められた。全く同じ傾向がdy マウスおよびmydマウスの尿においても認められたが、クレアチン対クレアチニン比は dy マウスで最も大きく、mut マウスとmydマウスではやや低く、ほぼ同程度の値を示していた。

Table 1　Creatine and creatinine concentrations in urine of murine muscular dystrophies

	Creatine	Creatinine	Ratio	Pr.
dy/dy	14.0 ± 2.6	6.5 ± 2.2	2.15	P<0.01
+/-	6.0 ± 0.4	7.4 ± 0.5	0.81	
myd/myd	12.7 ± 2.5	8.8 ± 1.5	1.44	P<0.01
+/-	6.0 ± 1.1	9.8 ± 1.1	0.61	
mut/mut	11.4 ± 1.4	8.2 ± 1.0	1.39	P<0.01
+/-	6.5 ± 0.8	10.2 ± 1.5	0.64	

Unit: mg/dl

血清中および骨格筋中でのマーカー酵素活性の変化 ： 次に筋ジストロフィー症の症状進行に伴って活性変化をすることが知られている幾つかのマーカー酵素に就いて、３つの筋ジストロフィー症マウスそれぞれの血清中への遊出量変化および骨格筋中での活性変化を測定した。

表２はＣＰＫ活性の変化を示したものであるが、いずれの筋ジストロフィー症マウスの場合も骨格筋中で活性が低下し、血清中に遊出する酵素量が増加するという共通の変化を示したが、中でもmyd マウスで最も顕著な変化が認められた。myd マウスは症状の進行が比較的遅いことから、所謂仮性肥大型の筋ジストロフィー症としての特徴を持っているものと考えられる。一方mutマウスでの活性変化は dy マウスの変化に類似した傾向を示していた。

ＰＫ活性の変動は表３の如く、骨格筋中での酵素活性はいずれの筋ジストロフィー症マウスでも減少しているが、血清中への遊出量増加は dy マウスとmydマウスに認められたのみで、mut マウスの場合は全く増加が見られなかった。この結果は、３つの筋ジストロフィー症マウスの間で骨格

Table 2 CPK activity changes in muscles and sera of murine muscular dystrophies

	Muscle	D/N x 100	Serum	D/N x 100
dy/dy	23.4 ± 5.6	55.1*	6.3 ± 1.3	143.2*
+/-	42.5 ± 6.6		4.4 ± 0.9	
myd/myd	27.9 ± 4.8	102.5	5.1 ± 1.4	255.0**
+/-	27.2 ± 2.4		2.0 ± 0.2	
mut/mut	10.3 ± 2.4	41.2*	3.0 ± 0.5	157.9*
+/-	25.0 ± 2.6		1.9 ± 0.4	

Unit: μg Pi/mg protein or ml serum/min
*; P<0.01
**; P<0.001

筋から血清中への遊出に関してCPKとPKで差異が在ることを示唆しているが、PK酵素活性の筋ジストロフィー症に於ける血清中マーカー酵素としての意義或いは骨格筋の糖代謝に於けるPK酵素の役割などを考える上で興味ある変化と思われる。

LDH酵素の活性変動に就いては表4の如く、mydマウスに於ては骨格筋中で減少し、血清中への遊出が増加するという、ヒトの筋ジストロフィー症に一般に見られるパターンを示しているが、dyマウスでは骨格筋中での減少は見られるが血清中への遊出増加は認められなかった。更にmutマウスの場合は骨格筋中でも血清中でも有意な活性変化は認められず、3者3様の傾向を示していた。

GOT酵素の場合も、ヒトの筋ジストロフィー症で症状進行に伴って活性変動することが知られているが、dyマウスとmydマウスではいずれも骨格筋中および血清中で活性増加の傾向を示していた。然しmutマウスでは骨格筋中で著しく活性が低下し、血清中への遊出量も減少するという、他のマウスとは違った変化を示していることが注目される(表5)。

able 3 PK activity changes in muscles and sera of murine muscular dystrophies

	Muscle	D/N x 100	Serum	D/N x 100
dy/dy	3.8 ± 0.3	26.0**	3.2 ± 0.9	290.9*
+/-	14.6 ± 0.4		1.1 ± 0.1	
myd/myd	7.3 ± 2.4	61.0*	8.0 ± 1.6	615.3**
+/-	11.8 ± 1.0		1.3 ± 0.3	
mut/mut	7.2 ± 0.6	50.0*	2.8 ± 0.8	175.0*
+/-	14.4 ± 2.1		1.6 ± 0.1	

Unit: △E/mg protein or ml serum/min
*; P<0.01
**; P<0.001

骨格筋中のCa^{++}依存性中性プロテアーゼ(CANP)の活性変化に就いてはdyマウスとmutマウスで測定を行なったが、結果は表6の如くいずれの筋ジストロフィー症マウスでも著しい活性増加を示していることが判明した。

Table 4 LDH activity changes in muscles and sera of murine muscular dystrophies

	Muscle	D/N x 100	Serum	D/N x 100
dy/dy	64.3 ± 3.4	72.9*	3.8 ± 1.3	108.5
+/-	88.1 ± 9.0		3.5 ± 1.6	
myd/myd	48.8 ± 10.5	58.3*	8.3 ± 1.2	244.1*
+/-	83.7 ± 9.1		3.4 ± 0.5	
mut/mut	110.0 ± 3.9	99.5*	3.7 ± 0.6	69.8
+/-	110.5 ± 3.7		5.3 ± 0.7	

Unit: Wroblewski U/μg protein or μl serum/min
*; P< 0.01

脳中ミエリン分画局在酵素の活性変化： dy マウスに於ては症状進行に並行して脳のミエリン分画中のCNP酵素およびCEH酵素の活性が低下の傾向を示すことが知られている[13]。そこで他の筋ジストロフィー症マウスに就いても活性測定を行ない、変化のパターンを比較検討した。表7は結果を示したものであるが、mydマウスの場合はCNP活性のみが有意に低下しており、CEH活性には変化が見られなかったのに対して、mutマウスでは逆にCEH活性のみが著しく低下しており、CNP活性には有意の変化が見られないことが判った。

Table 5 GOT activity changes in muscles and sera of murine muscular dystrophies

	Muscle	D/N x 100	Serum	D/N x 100
dy/dy	23.5 ± 1.3	207.9*	6.2 ± 0.1	112.7
+/-	11.3 ± 1.1		5.5 ± 1.1	
myd/myd	14.1 ± 0.9	111.9	10.7 ± 0.5	201.8*
+/-	12.6 ± 0.6		5.8 ± 1.0	
mut/mut	10.2 ± 1.1	46.1*	5.2 ± 1.2	89.6
+/-	22.1 ± 3.2		5.8 ± 1.0	

Unit: Karmen U/μg protein or μl serum/min
*; P< 0.01

Table 6 CANP activity changes in muscles of murine muscular dystrophies

	Muscle	D/N x 100	Pr.
dy/dy	12.0 ± 5.2	315.8	P< 0.01
+/-	3.8 ± 0.5		
myd/myd	13.4 ± 3.6	191.4	P< 0.01
+/-	7.0 ± 1.7		

Unit: ΔE/g protein/2 hrs

考　察

新らしく見出された行動異常を示す突然変異体（mutマウス）は幼弱期に歩行異常を発現し、その後次第に骨格筋の萎縮症状が進行した結果、全身的なるい痩によって4ヶ月齢迄に殆んどの個体が死亡

Table 7 Myelin CEH and CNP activity changes in brains of murine muscular dystrophies

	CEH	D/N x 100	CNP	D/N x 100
dy/dy	14.3 ± 0.7	52.3*	11.5 ± 0.9	66.7*
+/-	25.7 ± 3.4		17.3 ± 1.6	
myd/myd	47.6 ± 12.5	125.4	14.8 ± 3.2	72.3
+/-	37.9 ± 12.6		20.4 ± 2.4	
mut/mut	32.5 ± 2.9	40.8*	30.9 ± 11.9	94.2
+/-	79.8 ± 10.3		32.8 ± 8.6	

Units: CEH; μM oleate/total myelin/min
CNP; μmoles NADP/total myelin/min
*; $P < 0.01$

する。

この変異体マウスは後肢筋の組織学的検索から、筋線維にいわゆるnecrotizing myopathy に特徴的な諸変化が認められることなどから、骨格筋の進行性萎縮を主症状とする筋ジストロフィー症を発現する形質であることが判明した。

そこでこの新らしい変異体マウスの尿中クレアチン排泄量或いは疾病進行と強い相関を示す幾つかのマーカー酵素の骨格筋中および血清中での活性変動を測定し、ヒト筋ジストロフィー症の疾患モデルとして既に多方面で利用されているdyマウス並びにmydマウスでの変化との相違を比較検討した。その結果、3つの筋ジストロフィー症マウスはいずれも筋ジストロフィー症に特徴的な症状を多数発現していることが認められたが、一方個々のマーカー酵素の活性変動パターンに関しては各マウスそれぞれ独得な違いを見せていることが判った。その中でmydマウスでの酵素活性変動が他のマウスとはやや異なったパターンを示し、仮性肥大型の変化を示していることが注目される。又新らしい変異体マウスでは他の2形質マウスとは異って血清中へのＰＫ酵素の遊出が減少傾向を示していたが、これはもう一つのマーカー酵素であるＣＰＫの血清中への遊出が3形質マウスに共通して増加していたこと、又、ＰＫ酵素の分子量がＣＰＫ酵素のそれより3倍位大きいことなどの事実と合せて考えると、膜透過性の異常に関して、新らしい変異体は他の2形質マウスとは相違している可能性を示唆しているものと思われる。更に新しい変異体マウスの骨格筋でのＬＤＨ或いはＰＫなどの解糖系酵素の活性変化が他の2形質マウスのそれとは異ったパターンを示したことから、この形質では糖代謝に関して独得な変化を起している可能性も考えられる。

中枢神経系のミエリン分画中に局在する2酵素（ＣＮＰおよびＣＥＨ）の活性変化に就いては3つの筋ジストロフィー症マウスでそれぞれ違ったパターンを示していた。mydマウスに認められたＣＮＰ活性の低下に就いては、mydマウスでもdyマウスの場合と同じく脊髄根部にミエリン鞘を欠落した神経軸索が束になって多数存在することが既に電顕的観察によって認められていること[14]から、今回の結果は恐らく中枢神経系に於ける総ミエリン量の減少を反映したものと理解することが出来る。一方新らしい変異体マウスに認められたＣＥＨ活性の低下は、このマウスの中枢神経系に於けるコレステロール代謝の異常を示唆しているものと考えられ、同様の変化を示しているdyマウスとの比較研究によって、マウス筋ジストロフィー症に見られる膜構造の異常を更に詳細に追

求する手掛りが得られるものと期待される。

マウスでは既に幾つかの筋ジストロフィー症の動物モデルとして有用な突然変異形質が見出されているが、更に新らしい筋ジストロフィー症形質が加わったことにより、相互の発現症状のより詳細な比較研究が可能になった。このことは、マウス筋ジストロフィー症の本態を解明するためにも、又ヒトの筋ジストロフィー症の病因追求のためのより良い疾患モデル動物の開発をはかる上にも、大きな手掛りを与えるものと期待される。

文　献

1) 辻　繁勝　：進行性筋ジストロフィー症モデル（dy および dy^{2J} マウス）神経進歩，23(5)，967－978，1979.

2) Jane, P.W., Beamer, T.C. and Myers, D.D.: Myodystrophy, a new myopathy on chromesome 8 of the mouse. J. Hered., 67: 135-138, 1976.

3) Norton, W.T. and Poduslo, S.E. : Myelination in rat brain; Method of myelin isolation. J. Neurochem., 21, 749-757, 1973.

4) Hess, J.W., Murdock, K.J. and Natho, G.J.W. : Creatine phosphokinase, a spectrophotometric method with improved sensitivity. Am. J. Clin. Pathol., 50(1); 89-97, 1968.

5) Karmen, A., Wrablewski, F. and LaDue, T.S. : Transaminase activity in human blood. J. Clin. Invest., 34: 126, 1955.

6) Wrablewski, F. and LaDue, T.S. : Sactic dehydrogenase activity in blood. Proc. Soc. Exp. Biol. Med., 90: 210-213, 1955.

7) Tanaka, T., Harano, Y., Sue, F. and Morimura, H. : Crystallization, characterization and metabolic regulation of two types of pyruvate kinase isolated from rat tissues. J. Biochem., 62: 71-91, 1967.

8) Dayton, W.R., Reville, W.J., Goll, D.E. and Stromer, M.H. : A Ca-activated protease possibly involved in myofibrillar protein turnover; Partial characterization of the purified enzyme. Biochemistry, 15; 2159-2167, 1976.

9) Sogin, D.C. : 2',3'-cyclic NADP as a substrate for 2',3'-cyclic 3'-phosphohydrolase. J. Neurochem., 27: 1333-1337, 1976.

10) Richmond, W. : Preparation and properties of cholesterol oxidase from Nocardia sp. and its application to the enxymatic assay of total cholesteral in serum. Clin. Chem., 191(2): 1350-1356, 1973.

11) 辻 繁勝 : 筋神経系異常マウスのミエリン局在酵素活性に対するプロテアーゼ・インヒビター投与の影響. 厚生省特定疾患「難病の疾患モデル調査研究班」昭和55年度研究報告書, P27－32, 1981.

12) Taussky, H.H. : A microcolorimetric determination of creative in urine by the Jaffe reaction. J. Biol. Chem., 208; 853-861, 1954.

13) Tsuji, S. : A study of myelin deficiency in central nervous system of mouse with genetic muscular dystrophy. In Genetic Approaches to Developmental Neurobiology. Y. Tsukada Ed. : 135-148, 1982, Univ. Tokyo Press, Tokyo.

14) Rayburn, H.B. and Peterson, A.C. : Naked axons in myodystrophic mice. Brain Res., 146; 380-384, 1978.

2. 筋ジストロフィーハムスターの繁殖ならびに改良について

斉藤宗雄,* 江崎孝三郎*
研究協力者　松崎哲也,* 田中　亨*

筋ジストロフィー症研究の進展に伴ない、この研究に用いられる実験動物は筋ジストロフィーマウス、筋ジストロフィーチキンに続いて、最近では筋ジストロフィーハムスターへの要望が増加している。

筋ジストロフィーハムスターは、１９６２年、米国のＢＩＯ Research consultants でDr. Whitoney が維持していたＢＩＯ 1.50系より発見されたものである。その主な特性については昭和５７年１月の班会議で野々村によって紹介された。[1] 当研究班では、昨年度から筋ジスハムスターをＢＩＯ Research consultants より輸入し、筋ジストロフィー症研究者へ供給している。しかし、輸入できる筋ジスハムスターは５週齢以上のオスにかぎられ、研究への利用価値は極めて制限されている。そこで、胎仔期あるいは幼若期の動物を使用可能にするために、筋ジスハムスターの繁殖群の確立ならびに、これらの実験動物学的検討をおこなっている。

1. 筋ジスハムスターの維持、ならびに繁殖群の確立

現在、我国で実験に使用できる筋ジスハムスターは、米国から輸入されているＢＩＯ 14.6系の５週齢以上のオスに限られている。したがって、メス動物、妊娠動物ならびに若令動物を実験に使うことはできない。また、輸入手続きに比較的時間がかかるなどの問題がある。このような問題を解決すべく、筋ジスハムスター繁殖群を確立するための開発研究を行なっている。

材料と方法

動物 ： 起源とした筋ジスハムスターは、１９８１年１２月、米国のＢＩＯ Research consaltants から輸入したＢＩＯ 14.6系オス５０匹（11月3日生）と、これに混入していたメス２匹、ならびに国立神経センター杉田博士が、カナダのDr. G. Jasminより、１９８２年５月と９月に導入したUM-X 7.1系のオス２０匹メス２０匹計４０匹である。

飼育室[2]：筋ジスハムスターの飼育には、マウス、ラット用飼育室の１室をあてた。飼育室の温度は２４±１℃、湿度は５４～６０％、換気回数は全新鮮外気で１０～１５回/時 である。照明は午前８時から午後８時迄の１２時間明とした。飼育室の微生物グレードは、コンベンショナルである。

飼料・水 ： 主な飼料としては、３Mrad γ線照射滅菌済の日本クレア製ＣＡ－１ 飼料を与えた。補充食として、時々野菜、トウモロコシを与えた。水は、水道水を給水瓶で与えた。

* (財) 実験動物中央研究所

ケージ等 ： ラット用プラスチックケージ（20cm×37.5cm×22cm）を用い、 床敷には電気カンナクズを用いた。これらの飼育器材ならびに床敷はすべて121℃30分オートクレーブ滅菌して用いた。

日常の飼育管理 ： 飼料と水は不断給与であるが、給餌器、給水瓶は毎日点検し、小量な場合は、飼料を加えるか、給水瓶を交換した。床敷の交換は1週間2回、ケージ交換と同時に行なった。ヒトの飼育室への入室に当っては、下足の交換ならびに作業衣の交換を行なった。飼育担当者も少数に限定し、飼育室内は常時衛生管理に努めた。

繁殖方法 ： 繁殖適期2.5ケ月令以上のメス、オスを同居飼育し、メスの腹部の膨らみによって妊娠を診断した。妊娠したメスはオスと分離させ、別のケージで出産哺育させた。

筋ジスハムスターの繁殖状況

1）BIO 14.6由来ハムスター

1981年11月から1982年11月の1ケ年間の、繁殖途中も含めたメス9匹の繁殖状況は、延12回出産し、平均出産回数1.3回、総産仔数65匹で、平均産仔数は5.4匹であった。総離乳仔数は33匹（オス18、メス15）で、離乳率は50.7％であった。

繁殖終了したメス3匹の成績についてみると、平均出産回数は2回、平均産仔数は5匹、離乳率は50％である。この繁殖成績が維持されれば、近い将来、筋ジスハムスター繁殖群の確立は可能である。なお、この筋ジスハムスターの生存日数は約200日と推察された。

2）UM-X 7.1系ハムスター[3)]

UM-X 7.1系オス20匹、メス20匹の繁殖状況は次のようである。延17回出産し、104匹の仔を得たが、離乳したのは13匹であった。そして、ほとんどの動物が1回の繁殖で死亡した。繁殖率をみると、平均出産回数0.85回、平均産仔数6.1匹、離乳率12.5％で、メス1匹が生涯に得られる仔数が0.65匹にしか過ぎなかった。

Dr. G. Jasminによれば、UM-X 7.1系の生存日数は180～200日としていることから、この繁殖の経過日令を検討してみた。

カナダから輸入した時点で、すでにオスは130日令、メスは100日令であった。交配はメス110日令で行ない、出産は120～150日令にかけておこなわれた。離乳は150～180日令に行なわれることになるが、親仔共に、140日令頃から死に始め、離乳率は著しく低くなっている。

このようなことから、この繁殖において、繁殖に用いた日令の要因が大きいと予想された。

今後、少数ではあるが育成できた動物を基に、早期に繁殖に用いるなどして、その繁殖群の確立に努める。

今後の方向

筋ジスハムスターの繁殖を、BIO 14.6由来ハムスター、ならびにUM-X 7.1系ハムスターについて試みた。BIO 14.6由来ハムスターは、今年度、基礎となる動物が確保でき、その繁殖成績からみて、繁殖群が確立できる見通しが立った。UM-X 7.1系については、輸入した、比較的多数の動物を用いたが、導入動物の週令が高かったためか、充分な繁殖性を得ることができなかった。今後、検討すべき問題である。

2. 筋ジスハムスターの改良

筋ジスハムスターを用いた研究には、筋ジス系統BIO 14.6のコントロール動物として、BIO F_1B系が使われる。BIO F_1B系は、BIO 14.6とは異なる2つの系統間のF_1動物で、遺伝的背景がBIO 14.6と全く異なり、コントロール動物として使うことは、実験動物学的にみて適切でない。[5)]

そこで、我々は、実験動物としての筋ジスハムスター改良の一環として、遺伝的背景を均一にした筋ジスならびにコントロールハムスターの育成を実施した。

1）筋ジスハムスターの由来[6) 7) 8)]

筋ジスハムスターは、BIO Research consultantsにおいて、1960年代NIH, USAから導入したハムスターを基に、各種近交系や、ミュータント系を育成する過程で発見されたものである。

発見された系統は、Dr. Whitoneyが維持していたBIO 1.50系である。この系統はLa Casseの維持していたalbinoのオスとSchwentkerの維持していたbrown のメスを起源とするもので、毎世代オスalbino、メスbrownの交配で維持していた。現在は絶えている。筋ジストロフィーの発症したハムスターの生存日数は220～360日令であった。

現在、広く使われている筋ジスハムスターBIO 14.6系は、1964年BIO 1.50系のオス No. 14とBIO 89.9系のメスNo. 6の交雑から育成した系統である。このような交雑から育成した、筋ジスハムスターの系統にBIO 40.50, BIO 53.58, BIO 82.62, などの系統がある。これらはBIO 14.6より早く発症し死亡する。

BIO 14.6系のコントロールとして用いられるBIO F_1B系は、BIO 87.20のメスとBIO1.5のオスのF_1動物である。BIO 87.20系は、Inghan, Gulf, Toolanらが維持しているハムスターを起源とし、毛色は鉄サビ色(bb)でBenign prostatic hypertrophyが多発することを特徴とする系統である。BIO 1.5系はNIH, USAのハムスターコロニーを起源とし、毛色はalbino(c^dc^d)で、dental cariesが多発することを特徴としている。従って、BIO F_1B系ハムスターは、BIO 14.6系ハムスターに筋ジストロフィーのみならず、遺伝的背景が全く異なっている。

一方、カナダのモントリオール大学のDr. G. Jasminは、UM-X 7.1系筋ジスハムスターを育成している。この系統は1972年カナダに導入したBIO 14.6系を起源として育成したもので

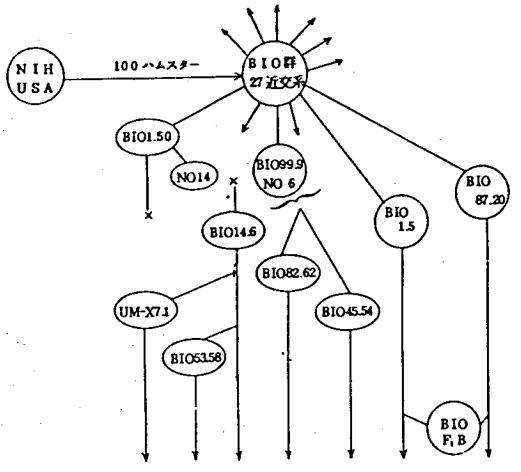

図 1. 筋ジスハムスターの由来
（NYAS. 1979参照，実中研 1982.）

ある。BIO 14.6に比べ、筋ジスが早く発症し死亡する。

2）筋ジスハムスターの育種遺伝的改良

既存の筋ジスハムスターを基に、実験に使用するコントロール動物等の遺伝的背景を均一にするには、

① 筋ジス遺伝子“my”を既存の正常ハムスター系統に導入すること、このことによって、新らたに育成された系統を筋ジスとして、既存の系統をコントロールとして使うことができる。

② 既存の筋ジスハムスターから“my”遺伝子を省くこと、このことによって、既存の筋ジス系統をジストロフィーとして、新らたに育成される系統をコントロールとして使うことができる。その方法は以下のようである。

(1) 正常ハムスター系統へmy遺伝子を導入した筋ジスハムスター系の育成

ハムスターにおける、筋ジストロフィーは、劣性my遺伝子で遺伝し、そのホモ型 my/my で発症する。my因子を正常ハムスター系統に導入するには、図2に示すような戻し交配がとられる。

すなわち、まず、筋ジス系統 my/my と既存の正常近交系ハムスター +/+ を交配し、F_1動物 +/my を得る。このF_1動物間の交配 +/my × +/my により、my/my，+/my，+/+ のいずれかの因子を持つ仔動物群を得る。この中から、筋ジスの場合、舌端に白斑を生ずることから、舌端の観察により、my/my を選ぶ、この my/my に再び上述の正常ハムスター +/+ を交配し +/my 動物を得る。以後、同様にして世代を重ねることにより、my因子を徐々に既存の近交系ハムスターに導入することができる。

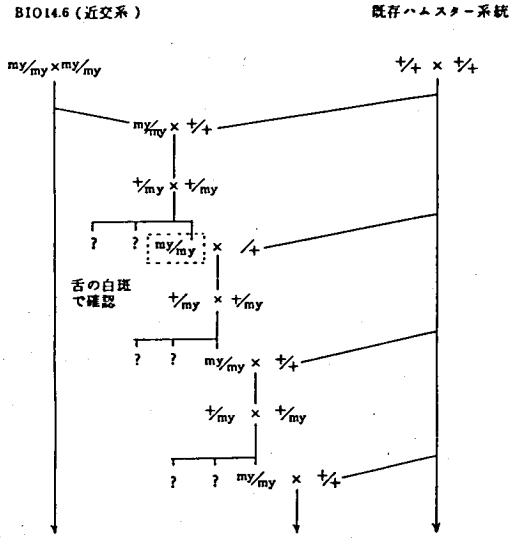

図 2. 既存ハムスター系統への“my”遺伝子の導入　（実中研 1982. 11）

この方法は、既存の近交系ハムスターをコントロールとして使用するため、そのハムスターの従来の生理的特性を参考とすることができる。この育成は、現在、遺伝子を導入する近交系ハムスターの選定を行なっている。

この方法により、遺伝的背景が近似した、筋ジスハムスターを育成するには、戻し交配7回以上、期間は最短でも3～4年必要である。

(2) 筋ジスハムスターBIO 14.6に正常遺伝子を導入した系統（コントロール）の育成

筋ジスハムスターのコントロールとしては、既存の筋ジス系統から、my因子を除くことによっても、遺伝的背景の均一な系統を育成することができる。

この方法は、図3に示すように、筋ジスハムスター my/my と正常ハムスター $+/+$ を交配し、F_1 動物 $+/my$ を得る。この $+/my$ に筋ジスハムスター my/my を交配し、$+/my$ と my/my のいずれかの因子を持つ仔動物を得る。筋ジスハムスター my/my は舌端に白斑を生ずることから、舌端を観察し、$+/my$ を選ぶ、この $+/my$ にまた my/my を交配する。このような交配により世代を重ねることによって、正常因子をBIO 14.6へ導入、すなわち、BIO 14.6からmy因子を除くことができる。

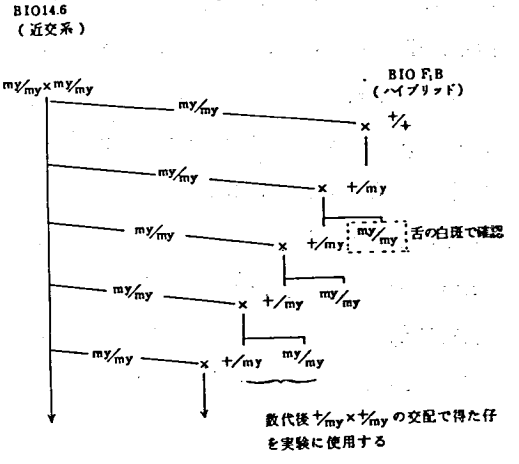

図3. 筋ジスハムスター（BIO 14.6）と近似した正常動物（コントロール）の育成
（実中研 1982）

昨年度より、この方法により育成を行なっている。現在、2回目の交配を行なっている。

前述の正常ハムスターへのmy因子の導入に比べ、世代は約倍の早さで進めることが可能である。

今後の方向

単一遺伝子で遺伝する形質又は因子を、他の正常動物に導入する戻し交配は、マウス等で通常行なわれている。しかし、ハムスターで行なった例は少ない。今後、前述の戻し交配の過程でどのような障害があるか不明である。たとえば、筋ジス因子が他の系統に導入されることによって、その表現型が変わり、筋ジスの発症の程度、舌端の白斑の状態、ならびに繁殖力等に影響することが考えられる。

これらは、今後、育成の過程で解決しなければならない問題である。

参 考 文 献

1) 野々村禎昭：ジストロフィ・ハムスターに関する知見，昭和５６年度厚生省神経疾患委託研究「筋の発生と分化に関する基礎的研究」報告書．

2) 奥木　実：ハムスター類．実験動物学・各論，田嶋嘉雄編，92－118，朝倉書店（1972）．

3) JASMIN.G.; Breeding of the cardiomyopathic hamsters,私信，（1982）

4) 近藤恭司：実験動物の遺伝形質，実験動物学・総論，31－105，朝倉書店（1970）

5) HOMBURGER. F, J. R. BAKER, C. W. NIXON, R. WHITNEY; Primary generalized polymyopathy and cardiacnecrosis in an inbred line of Syrian hamsters, Med. Exp 6: 339-345 (1962)

6) HOMBURGER. F, J. R. BAKER, C. W. NIXON, R. G. WILGRAM; A new heraditary disease of Syrian hamsters: primary generalized polymyopathy and cardiac necrosis, Arch. Intern, Med. 110: 660-662 (1962)

7) HOMBURGER. F,; Myopathy of hamster dystrophy: History and morphologic aspects. NY. Acad Sci, 2-17 (1979)

8) JASMIN. G, and H. Y. Eu; Cardiomyohathy of hamster distrophy, NY, Acad Sci, 46-58 (1979)

3. 筋ジストロフィー鶏骨格筋の再生能

杉 田 秀 夫*
研究協力者 埜中征哉,* 岡田理美*

進行性筋ジストロフィーの病理像で最も特徴的な所見は筋線維の壊死である。壊死した筋はそのまゝ消失するのでなく再生する[1~5]。壊死が最も多くみられる筋ジストロフィー若年者の筋に、最も活発な再生現象を認める。活発な再生現象があるにもかゝわらず進行性筋ジストロフィーは名の如く「進行」し、症状の停止をみない。再生が壊死を十分代償しない理由として次のようなことが考えられている。すなわち①再生筋が完全に再生を完了しないその途上で壊死に陥る、②筋衛星細胞の老化あるいは枯渇、③結合織の増加により血管が変化し、ために虚血が起って再生線維に十分な栄養が届かず再生が遅れる、などである。

もし筋ジストロフィーで再生か壊死を代償するならば症状の悪化はあり得ないことになる。筋ジストロフィーで筋線維がなぜ壊死に陥るかということは解決すべき最も重要な課題であるが、次に再生に関する問題を解決することはさわめて重要なことである。

今回の実験は筋ジストロフィー筋の再生能について検索することを目的とした。実験に使用したのは筋ジストロフィー鶏である。筋ジストロフィー鶏は筋線維の崩壊過程がヒト筋ジストロフィーのそれと多少異る点はあるが、主な病理所見が筋線維の壊死、再生であることは共通である[6]。いま筋ジストロフィーと対照正常鶏の骨格筋を同時に壊死に陥らせるとする。もし筋ジストロフィー鶏の再生能に何らかの欠陥があるとするならば、対照との間に筋線維径、筋線維タイプの分化の速度などに何らかの差が出てくるはずである。

骨格筋を壊死に陥らせる方法として外傷（挫滅、加熱、冷却など）、筋切断、移植など数多くの方法がとられてきた。しかしこのような物理的条件では、その強さの程度により、再生の状態が変化する。例えば軽い挫滅では速な再生が得られるが、神経、血管にも影響を与えるような強い挫滅では再生も遅れる。再現性のある再生を得るためには血管、神経などに影響が少く筋線維のみ破壊する方法が理想的である。その目的をかなえるものとして局所麻酔剤である塩酸ブピバカインが最も優れていることを予備実験で確めた[7,8]。今回の実験は塩酸ブピバカインを筋ジストロフィー鶏の骨格筋に注射しその再生を対照と組織化学的に、また直径計測により数量的に比較検討したものである。

対 象 ・ 方 法

対象としたのは筋ジストロフィー鶏（line 413）とその正常対照（line 412）である。ふ化後1月目の筋ジストロフィー鶏40羽、対照40羽を選びエーテル麻酔下に無菌的に右後広背筋を露出し、0.5%塩酸ブピバカイン0.5mlを筋肉に注射した。左側は対照とした。注射後24時間、

*国立武蔵療養所神経センター

4，7，10，15，20，30日目に多くの再生線維を認めた4羽ずつを選び後広背筋を取り出し以下にのべる組織化学的染色を行った。

第2群の実験としてふ化後4月目の同じく筋ジストロフィー鶏10羽、対照10羽の右後広背筋に塩酸ブピバカインを注射、注射後7日、15日目に5羽ずつから後広背筋をとり出した。

筋は採取後直に液体窒素で冷却したイソペンタン中で凍結し、10μ厚の連続切片を作成した。凍結切片は室温にて乾燥後ヘマトキシリンエオジン（HE）、ゴモリトリクローム変法、NADH-TR、アセチールコリンエステラーゼ（Ach E）、非特異性エステラーゼ（NSE）、ATPase（pH 10.3，4.6，4.2，の前処理）、酸フォスファターゼ染色、アクリジンオレンジ染色を行った。

各々の個体より組織化学的に再生線維の特徴をもつ線維を200本無差別に選び、その直径を計測した。また左後広背筋（無処置筋）の筋直径も各個体で200本計測した。

結　　果

(1) 正常対照鶏再生線維の組織化学的特徴

塩酸ブピバカインを後広背筋に注射すると鶏でもラットの時と同じく広範囲に壊死を認めた。24時間目にはこの壊死線維は酸フォスファターゼ陽性の貪食細胞をいれていた。注射後3日目頃は塩基好性の胞体をもつ再生線維に近いものが出現するが、再生線維を一本一本同定することは困難であった（図1）。

4日目になると再生線維は一本一本明瞭に同定できた。それは塩基好性の胞体をもち、大型の核中心部に多く存在した。筋線維にはわずかの大小不同はあるがほゞ同じ径であり、結合識の増生はほとんど認められなかった（図2A）。再生線維はNADH-TR染色で活性高く、大型のdiformazan顆粒を入れるいわゆるαR線維の特徴を示していた（図2B）。この時期にはAch Eの活性は胞体内にも高くまたNSEの活性も胞体全体に高かった。アクリジンオレンジ染色後螢光顕微鏡下で観察すると再生線維は橙色の螢光を発する胞体の存在で特徴づけられた。再生線維はアルカリフォスファターゼでは活性なく、酸フォスファターゼに若干の活性を有し、PAS，oil red O陽性物質に乏しかった。ATPase染色ではpH 10.3で活性あり、pH 4.6，4.2 で活性を失い、この反応は非再生筋と同じで、哺乳動物のタイプ2A線維の染色性と一致した。

注射後7日目には再生筋線維は急速にその径を増し、胞体の塩基好性は薄れはじめた。また核も縮小し非再生筋の大きさに近似した。再生線維の大小不同は小さく結合織の増生はなかった（図3A）。NADH-TR染色ではまだ全ての再生線維は大型のdiformazan顆粒があり、αR線維の特徴を示していた（図3B）。再生線維はアクリジンオレンジ染色で明瞭にとらえられ、4日目の時と同じように橙色の螢光を示していた（図4）。

10日目、15日目になるとHE染色では再生線維の特徴はとらえ難く、塩基好性もほとんどなくなっていた。アクリジンオレンジ染色では10日目までは多くの線維が螢光を示していたが15日目にはそれもほとんど失われていた。NADH-TR染色では15日目までは再生線維はdifor-

mazan 顆粒は大きく明らかにαR線維の特徴を示していた。

２０～３０日目になるとαR線維が群をなして存在することから、まだかなりの再生線維はαR反応を示すと考えられたが、残りはαW線維へと分化したと思われた。

以上ふ化後１月目の白筋である後広背筋に塩酸ブピバカインを注射した時の再生筋の組織化学的特徴を模式化したのが図５である。

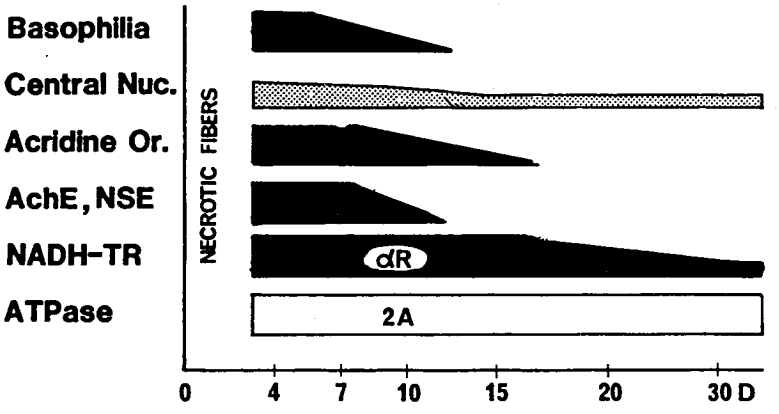

図5. 正常鶏白筋（後広背筋）再生線維の組織化学的特徴

ふ化後４月目のものも７日目、１５日目の再生筋の形態は１月目のものと同じであった。

(2) 筋ジストロフィー鶏再生線維の組織化学的特徴

ふ化後１月目には筋ジストロフィー鶏は対照（line 412）と比べ明らかな病理学的異常所見を示していた。著明な大小不同、散在性の壊死線維、それに再生線維の存在である（図６Ａ）。この時期には後に著明となる結合織の増加、脂肪織の増加の所見はほとんどみられなかった。NADH-TR染色では diformazan 顆粒の大きなαR線維が多く（図６Ｂ）、また Ach E 染色で神経終板以外の胞体にも活性の高い線維が増加していた。アクリジンオレンジ染色では散在性に橙色に染る線維があり、再生途上筋の存在をうらづけていた。

この筋ジストロフィーの所見のある後広背筋に塩酸ブピバカインを注射したところ、対照の時と同じく広汎な壊死を認めた。

４日目には対照と同じように塩基好性の胞体をもつ再生線維として認められた。組織化学上の特徴は対照と同じであった。

７日目には対照の時と同じく急速にその径を増し、塩基好性の特徴はとれ（図７Ａ）、核も縮小していた。再生線維はアクリジンオレンジ螢光染色で橙色の螢光を発し、NADH-TR染色でαR線維の染色性を示した（図７Ｂ）。

１０日目には再生線維は大小不同が著しく、また染色性にも差が出てきたが、αR線維の集団として存在したので再生線維であることが確められた（図８）。またアクリジンオレンジでわずかに橙色を発し、再生線維であることが確認された。このような再生線維の所には壊死線維は存在しなかった。

１５日目にはどの個体をみても再生途上筋であると確認されるような筋群は同定できなかった。

すなわちどの部をみても、大小不同、壊死線維の存在、NADH-TRで著しく大型のdiformazan顆粒をもつαR線維が存在した。またアクリジンオレンジ染色でも、橙色の螢光を発する線維が散在したが、どれが塩酸ブピバカイン投与後の再生線維か、筋ジストロフィーの本来の壊死後再生筋か、もはや鑑別は不可能であった。

ふ化後4月目の筋ジストロフィー鶏には筋ジストロフィーの所見が一段と著明であった。すなわち筋線維の大小不同、壊死・再生線維の存在、結合織の増加などが進んでいた。塩酸ブピバカイン注では1月目の筋ジストロフィー鶏と同じように壊死再生をみたが、1月目の時のような広汎な病変をみることは少なかった。

7日目には再生線維はアクリジンオレンジ螢光染色（図9）、NADH-TR染色で明らかな再生線維として確認できた。しかし多くの例で注射部位に著明な結合織の増生を伴い、そのような場所では15日目にもアクリジンオレンジで橙色の螢光を発する細い再生線維が群をなして存在していた。

(3) 筋線維径の分布

正常対照鶏と筋ジストロフィー鶏における再生筋の筋線維径をグラフ化したのが図10である。

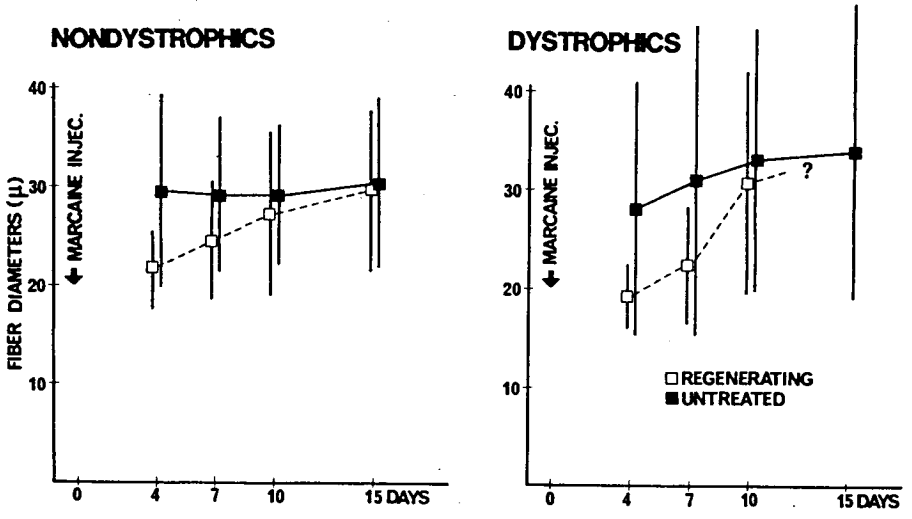

図10. 対照正常鶏、筋ジストロフィー鶏の再生線維直径分布。ふ化1月鶏後広背筋

正常対照では注射後4日目頃は再生筋径は非再生筋の2/3程度であるが10日目頃にはほゞ非再生筋と同じ径、同程度の偏差値を示した。筋ジストロフィー鶏でも4，7日目頃までは対照とあまり再生筋の大きさ染色性は変らなかった。10日目には再生筋は非再生筋に直径は近づくが偏差値が大きく、大小不同が著明であることが特記すべき所見であった。

考　　察

ヒト進行性筋ジストロフィーには活発な再生があることはよく知られている[1~5]。Duchenne 型筋ジストロフィーの患者の若年者の生検筋中、多い時はその筋線維の約 1/4 は再生途上筋であり、平均１５－１６％にも達する[5]。進行性筋ジストロフィーではこのように活発な再生があるのに筋線維は細くなり、また次第にその数を減じていくことはよく知られている。再生現象が壊死の進行を十分に代償しない理由として筋線維自体に問題があるのか、それをとりまく環境に問題があるのかそれを解決することを試みて本実験を行った。

使用した実験動物は筋ジストロフィー鶏である。組織学的、組織化学的にヒト筋ジストロフィーと異る所はかなりあるが筋線維の壊死、再生を主病変とするところは変りない。筋ジストロフィー鶏では浅胸筋、後広背筋など白筋が好んで侵され、赤筋ばほとんど侵されない。そこで今回の実験は筋が小さくて容易に壊死に陥り易い白筋である後広背筋を選んだ。

筋線維の再生をみるためにはまず筋線維を壊死に陥らせる必要がある。筋線維を壊死させる方法として物理的方法（筋挫滅、切断、虚血、加温、冷却）、薬物による方法（蛇毒、局所麻酔剤、プラスモシッド）、移植などの方法が過去採用されてきた。これらの方法は筋線維への選択的傷害を起すのみでなく、神経、血管なども共に損傷するため、均一で再現性のある再生が得られない欠点があった。また線維化も起り易く、再生の状態を数量的に検討することは到底無理であった。最近塩酸ブピバカイン（マーカイン）（局所麻酔剤）が筋線維を壊死させ非常に速かな再生筋を出現させるので注目を集めるようになった[7,8]。塩酸ブピバカインの作用をみるためラット骨格筋を使用した実験では本剤は多分筋線維の外膜系（形質膜）を壊すが基底膜は侵さなかった。また筋衛星細胞、末梢神経にも形態学的に何ら変化はなかった。また神経筋接合部の Ach E酵素活性も壊死線維でほとんど変化しなかったことより神経系への影響はきわめて少いと思われた[8]。このように筋線維は壊死させるが、筋衛星細胞を侵さないことは速な再生を起させる大きな要因と考えられた。というのは筋衛星細胞は筋の発生の時の筋芽細胞とほゞ同じ働きがあり、筋線維が崩壊する時直に分裂を開始し、次に融合して再生線維へとなるからである。また塩酸ブピバカインは血流を遮断せず、神経支配にも影響をほとんど与えないと考えられるので、再生筋は速に大きくなり、また速に分化する。結合織の増生もないため、再生筋線維はほとんど同じ大きさで、繰り返しての実験で再現性のある所見を呈する。このような基礎実験の結果を土台として鶏の実験に入った。

鶏の白筋を壊死に陥らせその後の再生筋をみると、多くの組織化学染色でその存在が確められた。初期にはＨＥ染色でも同定できたが１０日目以後はＮＡＤＨ-ＴＲ染色による方法が最も優れていた。鶏白筋はＮＡＤＨ-ＴＲ染色によりαＷとαＲ線維に分けられるが、αＲ線維はαＷ 線維より未分化でαＲ→αＷ線維へと分化する[9,10]。再生線維はＮＡＤＨ染色で大型の diformazan 顆粒をもつ未分化なαＲ線維であり、その特徴は再生１５日目頃にも明らかであった。

筋ジストロフィー鶏でも塩酸ブピバカイン注後に筋線維の壊死、再生は速で正常対照と７日目頃まではほとんど差がなかった。しかし１０日目頃より、大小不同が著明となり、また染色性にも筋ジストロフィー筋にみられるような特徴（酸化酵素活性の高い、大型の diformazan顆粒のある線

維の増加）が出現しはじめた。１５日目以後にはもはや壊死後の再生線維、筋ジストロフィーの病変の一つとしての再生線維か同定不能であった。

以上のような今回の実験で得たことは①鶏骨格筋の白筋における再生線維をみるにはNADH-TR染色によるαR線維の追求が優れていること、②塩酸ブピバカイン注後には、再生線維は１５日目頃にほゞその径、筋線維の分化とも完了すること、③筋ジストロフィー鶏も正常対照と変らぬ再生能をみるか、早期より大小不同、染色性の相違をみること、④筋ジストロフィー筋でも再生途上筋は壊死線維となりにくいこと、⑤筋ジストロフィー筋ではしばしば結合織の増生を伴い、その部では再生が遅く、特に進行した筋ジストロフィーでその傾向が強いこと、などである。すなわち筋ジストロフィー筋そのものは再生能があるが、環境因子である結合織の増生などが、再生を遅らせる大きな原因と考えられた。また筋ジストロフィー筋にみられる大小不同、染色性の相違などは筋線維が壊死と再生をくり返すうちに生じた結果でなく、遺伝によって規制された筋線維そのものの発育異常を表わしていると思われた。

以上の所見は筋ジストロフィーマウスにおける筋挫滅後の再生をみたSusheelaら[11]の所見と一致し、種差なく筋ジストロフィーでは普遍的な事実と推定される。

文　献

1) Baloh, R., Cancilla, P. A., Kalyanaraman, K., Munsat, T., Pearson, C. M. & Rich, R.: Regeneration of human muscle. A morphologic and histochemical study of normal and dystrophic muscle after injury. Lab. Invest., 26: 319-328, 1972.

2) Mastaglia, F. L., Papadimitriou, J. M. & Kakulas, B. A.: Regeneration of muscle in Duchenne muscular dystrophy: An electron microscope study. J. Neurol. Sci., 11: 425-444, 1970.

3) Desmedt, J. E. & Borenstein, S.: Regeneration in Duchenne muscular dystrophy. Electromyographic evidence. Arch. Neurol., 33: 642-650.

4) Lipton, B. H.: Skeletal muscle regeneration in muscular dystrophy. In: Muscle Regeneration, ed by Mauro, A., Raven Press, New York, pp. 31-40, 1979.

5) Nonaka, I., Takagi, A. & Sugita, H.: The significance of type 2C muscle fibers in Duchenne muscular dystrophy. Muscle Nerve, 4: 326-333, 1981.

6) Nonaka, I. & Sugita, H.: Intracytoplasmic vacuoles in αW fibers of dystrophic chicken muscle — probable early pathologic event initiates massive fiber necrosis. Acta Neuropathol. (Berl.), 55: 173-181, 1981.

7) Jirmanova, I. & Thesleff, S.: Ultrastructural study of experimental muscle regeneration in the adult rat. Z. Zellforsch., 131: 77-97, 1972.

8) 埜中征哉，小林繁一，岡田理美 ：首格筋の再生に関する組織化学的研究．厚生省「神経疾患研究委託費」筋ジストロフィー症の発症機序に関する臨床的研究，三好班，昭和５６年度報告書，pp.15－19，1983．

9) Nonaka, I. & Nakamura, H.: Muscle differentiation and regeneration in chicken muscular dystrophy. In: Muscular Dystrophy, ed by Ebashi, S., University of Tokyo Press, Tokyo, pp. 63-77, 1982.

10) Ashmore, C. R. & Doerr, L.: Postnatal development of fiber types in normal and dystrophic skeletal muscle of the chick. Exp. Neurol., 30: 431-446, 1971.

11) Susheela, A. K. Hudgson, P. & Walton, J. N.: Histological and histochemical studies of experimentally-induced degeneration and regeneration in normal and dystrophic mouse muscle. J. Neurol. Sci., 9: 423-442, 1969.

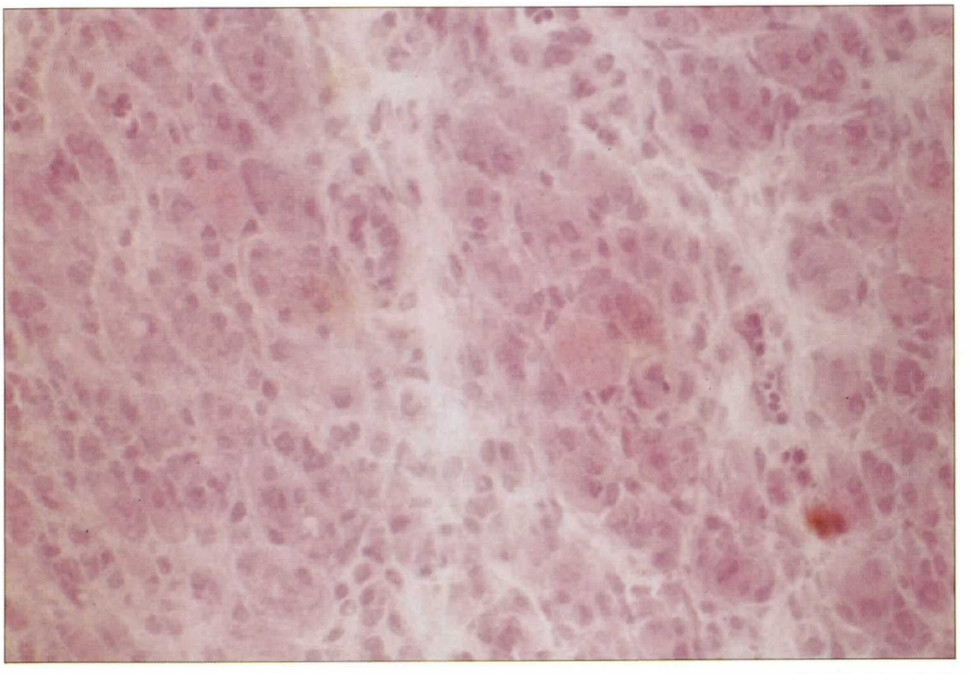

図 1.　ふ化後 1 月目正常後広背筋。塩酸ブピバカイン注後 3 日目。広汎な壊死部に塩基好性の胞体をもつ再生線維が出現しはじめている。HE 染色。

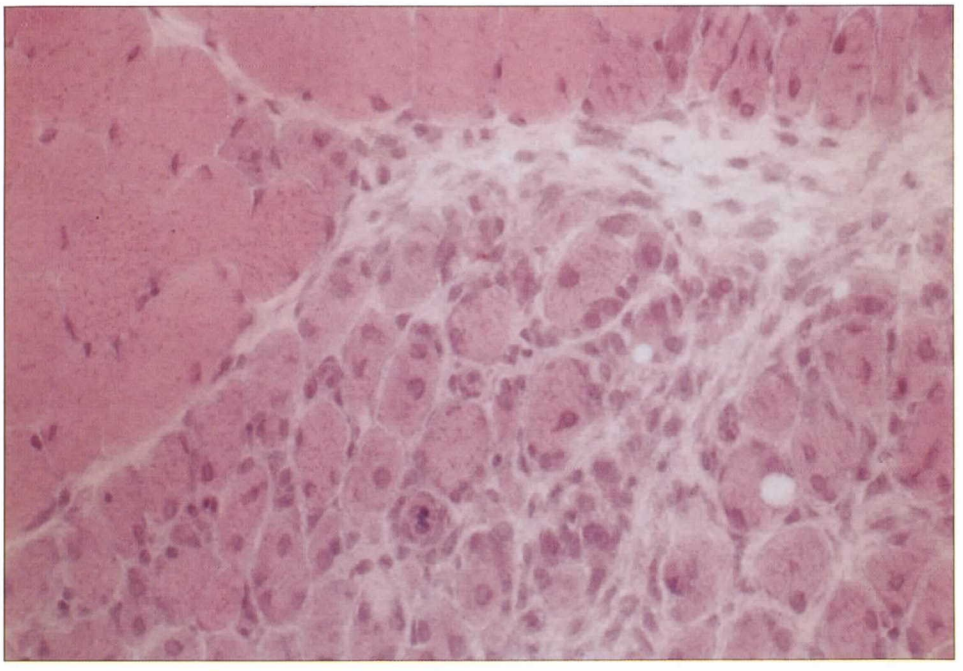

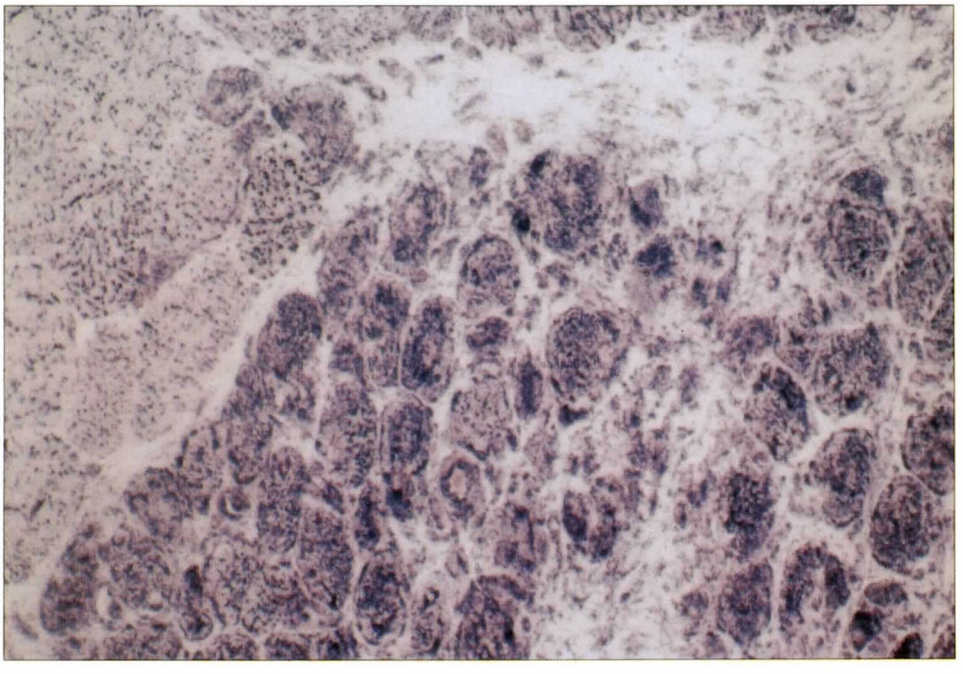

図 2.　注射後 4 日目には明らかな 1 本 1 本の再生線維の群として認められる。再生線維はＨＥ染色（Ａ）では塩基好性の胞体と大型の核の存在、ＮＡＤＨ-ＴＲ染色（Ｂ）では大型の diformazan 顆粒のあるαＲ線維として特徴づけられる。

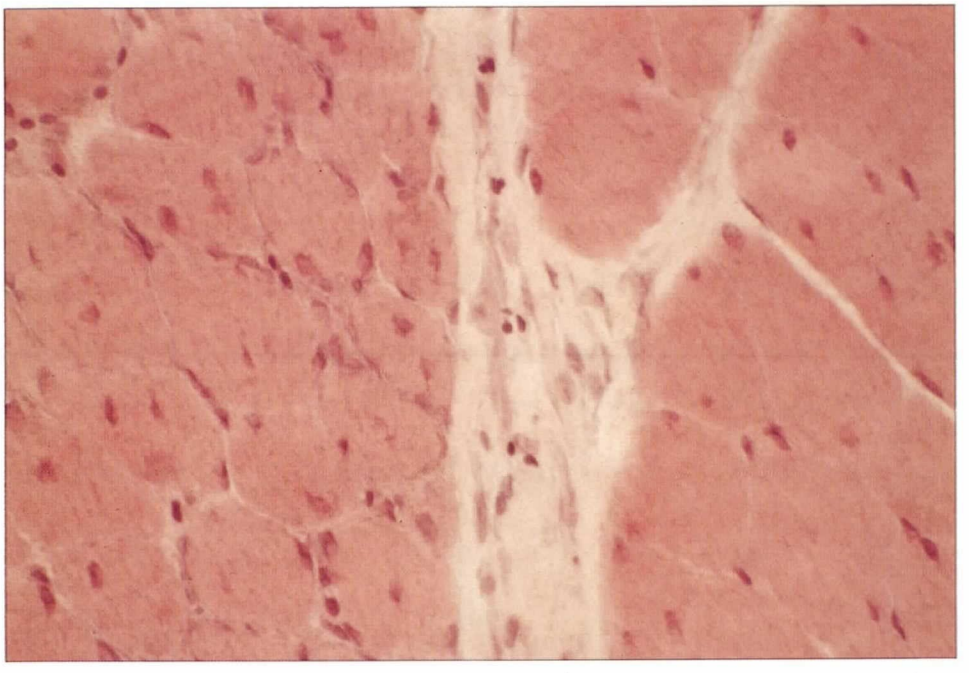

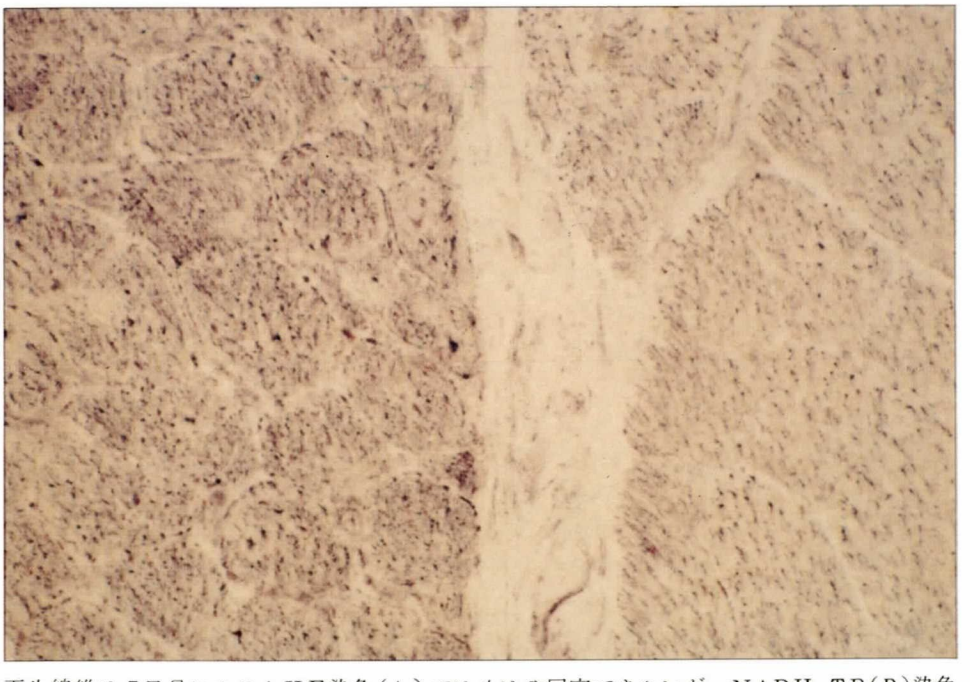

図3. 再生線維は7日目になるとHE染色(A)ではもはや同定できないが、NADH-TR(B)染色ではαR線維の群(図の右半分)として容易に同定できる。

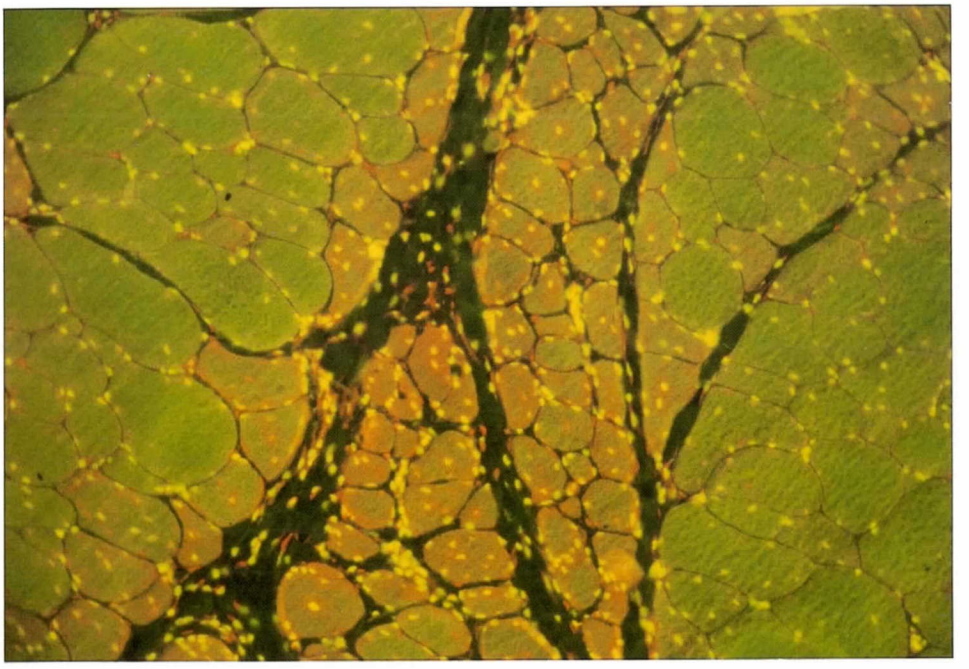

図 4.　1週目の再生線維はアクリジンオレンジ染色後螢光顕微鏡でみると中央にあるように橙色の螢光を発する。

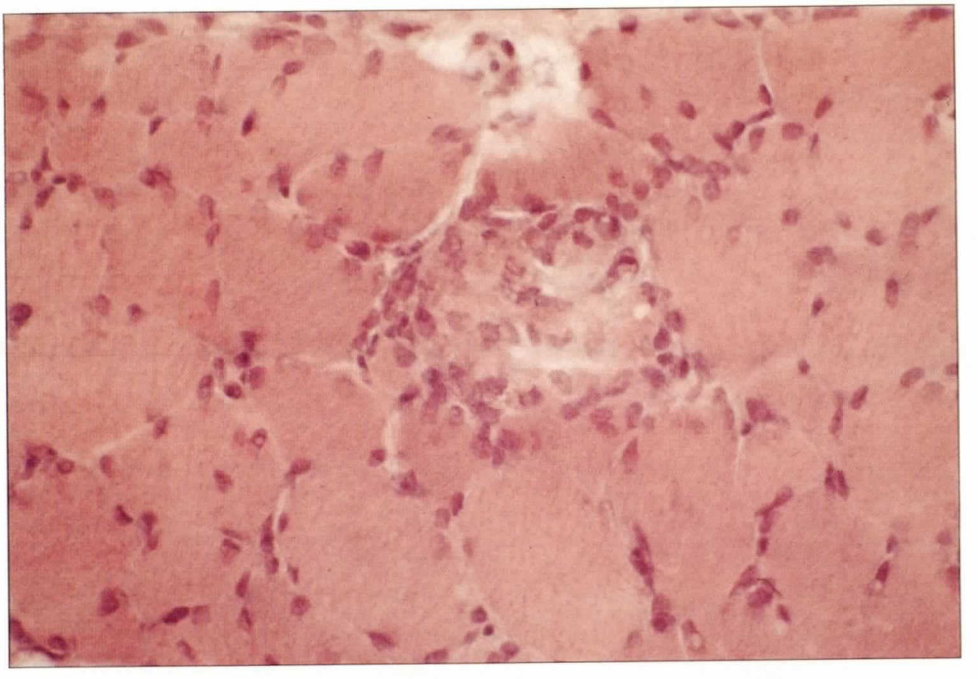

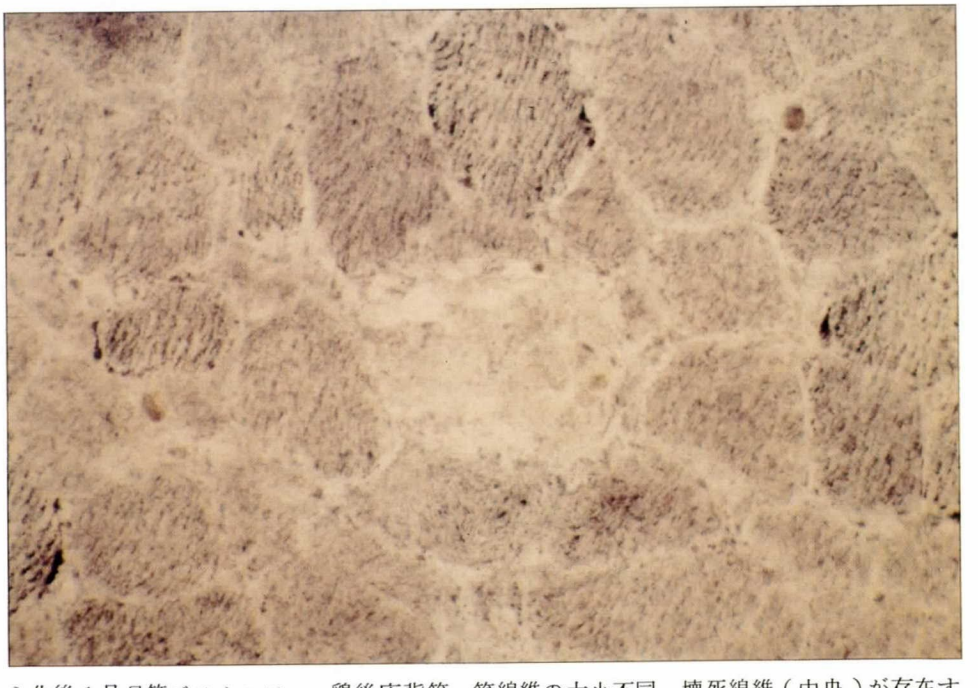

図 6.　ふ化後 1 月目筋ジストロフィー鶏後広背筋。筋線維の大小不同、壊死線維（中央）が存在するが結合織の増加はない（A）。NADH-TR（B）染色では αR，αW 線維が混在し、染色性の相違が強い。

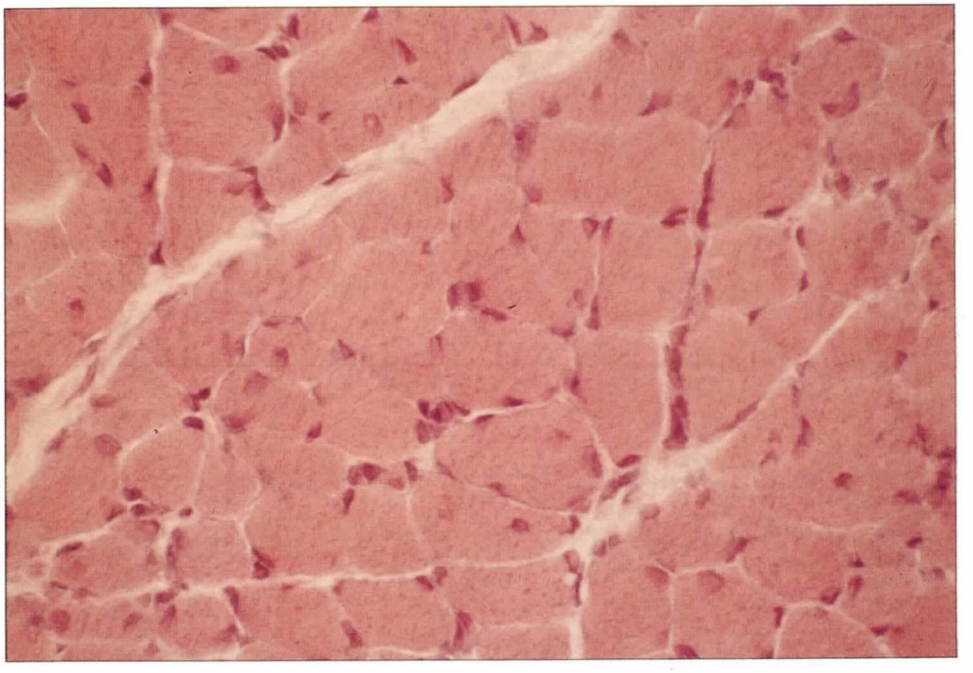

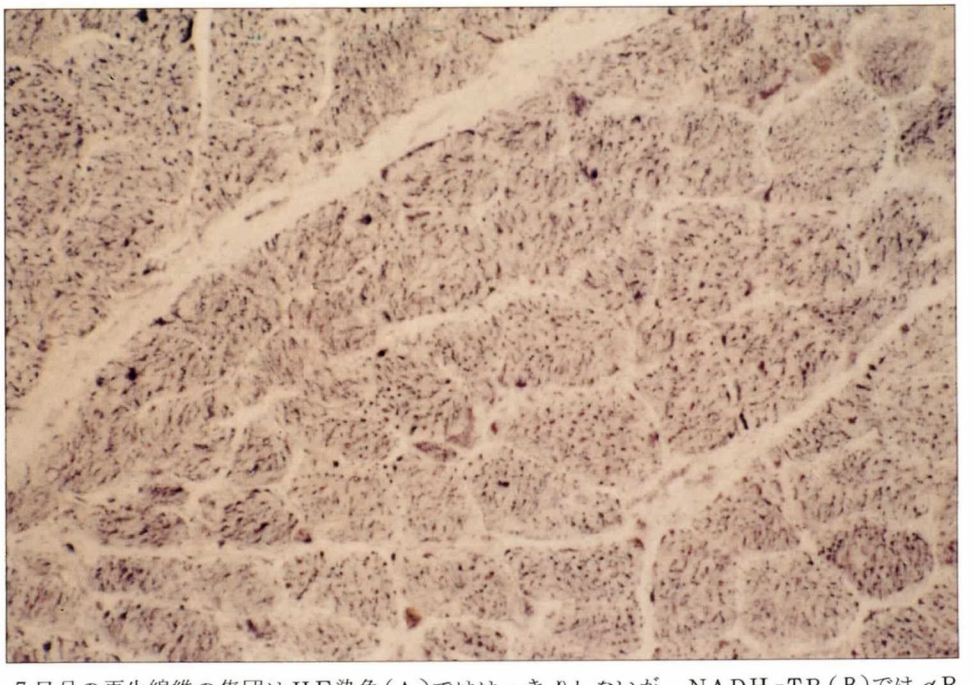

図 7.　7日目の再生線維の集団はＨＥ染色（Ａ）でははっきりしないが、ＮＡＤＨ-ＴＲ（Ｂ）では αＲ線維の集合で明らかである。この時期には染色性の相違はない。ふ化後１月目筋ジストロフィー鶏。

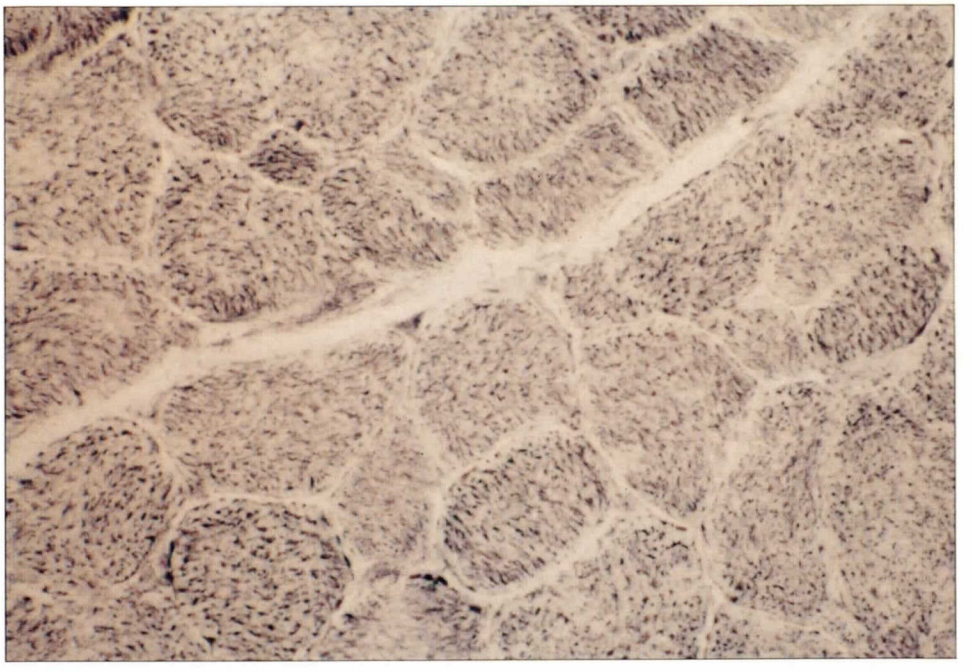

図 8.　１０日目の再生線維は大小不同が著明で染色性に相違がでているが、まだ全てαR 線維の集合である。ふ化後１月目筋ジストロフィー鶏。NADH-TR染色。

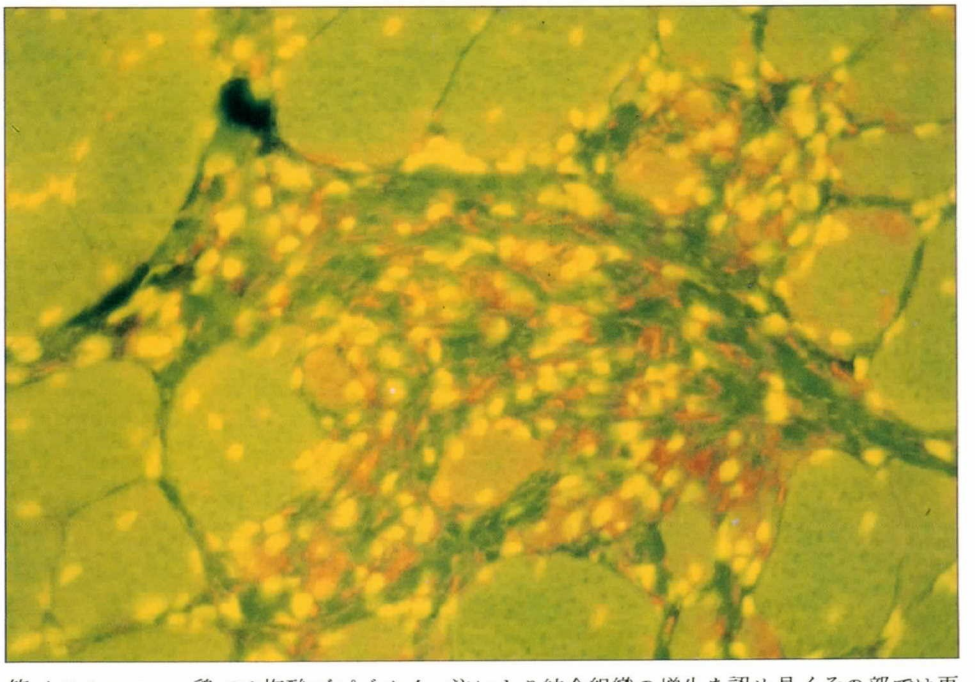

図 9.　筋ジストロフィー鶏では塩酸ブピバカイン注により結合組織の増生を認め易くその部では再生線維は分化が遅れる。１５日目にもアクリジンオレンジで螢光を出す小径の再生線維がみられている。ふ化後４月筋ジストロフィー鶏。

4. 筋ジストロフィー鶏の骨および鰓後体C細胞

菊 池 建 機*
研究協力者 加 藤 正 己*

研究目的

筋ジストロフィー症鶏（以下筋ジス鶏と略）の前肢の肘関節は、軟骨や靱帯の異常により屈曲拘縮を示す[1,2]。この拘縮により、筋ジス鶏の前肢の伸展は不可能となる。このような関節部にみられる変形に加え、16－18週齢の筋ジス鶏の骨格系には、形態変形、骨重量の減少、骨長や径の減少が認められる[3]。

骨はその正常な機能や代謝を維持するためには、一定の物理的刺激を必要とする。この中でも、筋の収縮による張力は重要な要素である。もし、筋の力が消失すると、骨は不用性萎縮（disuse atrophy）と粗鬆化（Osteoporosis）をおこし、さらに、不均衡な力が加わると、変形や屈曲拘縮をひきおこす。筋ジス鶏にみられる骨格系の種々の異常は、筋の機能障害に伴う二次性の変化によるところが大である。しかし、筋ジス鶏のほぼ全身におよぶ骨を調べると、筋機能悪化の少ない部位の骨、例えば、頭蓋、下肢の骨および脊柱の椎骨にも早期から異常が認められる点については説明できない。本論文では、下肢の骨、特に脛骨の組織学的変化についていくつかの興味ある所見が得られたので報告する。

一方、鉱質（ミネラル）代謝に関与するCa調節ホルモンは、副甲状腺ホルモン（PTH）、カルチトニン（CT）、副腎ステロイドホルモン、そして最近、一種のホルモンとして注目されている活性型ビタミンDなどが挙げられる。この中で、鶏のカルチトニンは、鰓後体に含まれるC細胞（calcitoninproducing cell）で分泌され、血中のCa濃度の異常な上昇に際しては、骨からの骨質の吸収を抑制し、Ca濃度を低下させる作用を示す。哺乳類の鰓後体は、鶏の場合と同様に、第5鰓嚢上皮から発生するが、その経過中に、甲状腺原基の中に取り込まれ、C細胞は、甲状腺沪胞の近傍に位置し、旁沪胞細胞と呼ばれる。

われわれは、骨代謝に関わる内分泌器管を組織学的に検索する間に、筋ジス鶏C細胞に著しい変化を見出した。本論文のもう一つの目的は、C細胞のカルチトニン分泌と、骨代謝との関連を考察する点にある。

材料および方法

東北大学農学部で、白色レグホン種（IWAYA E line）とニューハンプシャー種筋ジス鶏（413 line）との戻し交配により作出した白色レグホン種筋ジス鶏、および正常鶏を用いた[4]。孵化後、2、4、8、10、14、16、18週齢で各々3～5羽ずつ供試した。光顕レベルの成績は、4週齢以前は雌雄の別なく、8週齢以後は雄鶏から得られた。鶏を放血屠殺し、鰓後体を採取し、ブア

* 東北大学農学部

ンまたはオルト液で固定した。

組織は常法により3μmパラフィン切片とし、ヘマトキシリン・エオジン（H-E）染色を施した。これらの標本について、100倍で写真撮映し、4.7倍に引き伸した写真に方眼目盛を描いた透明紙でおおい、打点法により、単位面積当りのC細胞索の面積比を求めた。

電顕試料作製のため、4週齢の正常および筋ジス鶏の雄、各2羽を供した。ペントバルビタール（30mg/Kg）静注で麻酔後、胸部を切開し、右心耳より放血し、同時に左心室より2%グルタールアルデヒド、0.05M カコジル酸緩衝液（pH 7.4）で約30分間灌流固定を行った。この後、鰓後体を採取し、同じ固定液で4℃、1時間半、細切片を再固定した。0.2Mカコジル酸緩衝液（pH 7.4）で洗浄後、1%オスミック酸で後固定し、エポン樹脂包埋後、ウルトラミクロトームで電顕用超薄切片を作製した。切片は、酢酸ウランとクエン酸鉛の二重染色を施し、JEM-100B型透過型電子顕微鏡で観察した。

4、8、10週齢の正常および筋ジス鶏4～5羽から脛骨を採取した。骨幹中央部を10%緩衝ホルマリン液で14日間程固定し、プランク・リチユロ（Plank-Rychlo）液で2日間化学脱灰後、5%硫酸ナトリウム水溶液に1晩浸漬した。水洗後、常法によりパラフィン包埋し、5μm横断切片とし、H-E染色を施した。

2、4、8、10、14週齢の正常および筋ジス鶏の血漿中のCa，P，Mg濃度を測定した。CaはMTB法で比色定量し（ミドリ十字）、Pはモリブデンブルー直接法により比色定量し（Wako, Phosphor-B-Test），Mgはキシリジルブルー法（Wako）により測定した。CaとMgはmEq/ℓ，Pはmg/dℓで表わす。血液採取前1日は絶食した。

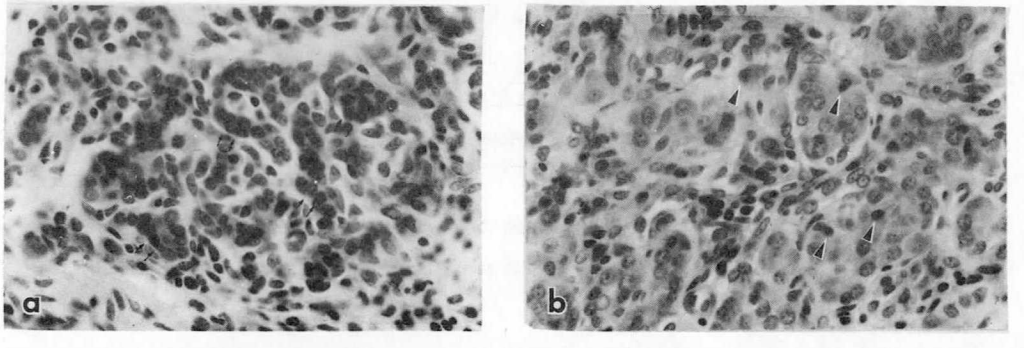

図1. 16週齢正常(a)および筋ジス鶏(b)の鰓後体C細胞。小矢印：C細胞索を示す。矢頭印：核濃縮を伴う変性C細胞。 H-E染色、×750

結　果

1. 鰓後体C細胞

鰓後体は、複雑な組織で、毛細血管に接して索状または房状に配列するC細胞群と、これらを囲む疎線維性結合組織や上皮小体小節、沪胞構造を認める。体の表層にはしばしば太い神経線維が走

行する。また、リンパ様組織や胸腺の一部、小リンパ球、好酸球などが組織中に浸潤している。C細胞の核はH-E染色で濃く染まり、細胞質は乏しい（図1，a）。

筋ジス鶏の鰓後体C細胞は、2－4週齢で一部にC細胞の肥大がみられ、細胞質はエオジンに濃染する傾向がみられる。これらの肥大細胞はエオジン好染の小顆粒を多数含んでいる。また、少数ではあるが、細胞質内に多数の小胞を有する細胞もみられる。正常鶏に比べて核そのものも明るくなり、径を増大する。8－10週齢では、大部分のC細胞に肥大が認められ、細胞質はエオジンに濃染して、小顆粒を含んでいる。この時期には、細胞質内に小型の空胞を含む、泡沫状を呈するC細胞が目立ってくる。C細胞の核は、以前と同様に、大型で明るいが、中には、核濃縮によってヘマトキシリンに濃染するものも散見される。この時期にみられるC細胞の所見は、以後の週齢でもほぼ同様である（図1，b）。

筋ジス鶏鰓後体組織中に占めるC細胞索の面積比は週齢を追って増大する。この傾向は、2週齢ですでに認められるが、8－10週齢では一層顕著になる。正常鶏C細胞索の占める面積比は各週齢ともほぼ一定である（図2）。10週齢筋ジス鶏での面積比の低下は、C細胞索周辺の著しい結合織増生による。

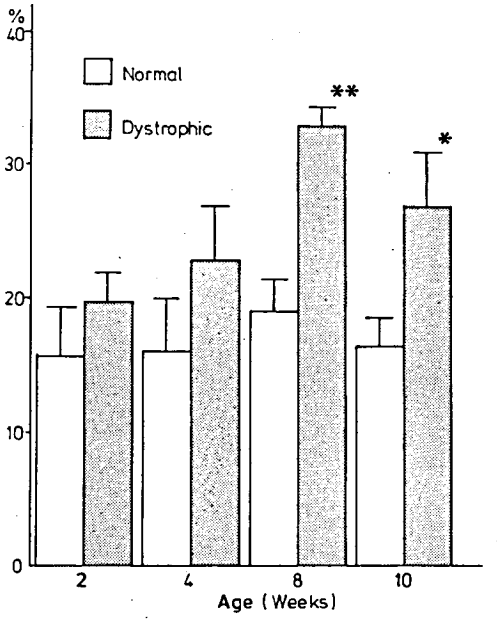

図2. 正常および筋ジス鶏の鰓後体C細胞索の面積比(%)の経時的変化
（$*p<0.05$，$**p<0.01$）

電子顕微鏡によるC細胞の微細構造は、4週齢の正常および筋ジス鶏雄で検討した。光顕で観察されたように、C細胞索はC細胞の小グループで構成され、索の近傍には毛細血管が走行する（図3，a）。C細胞とC細胞の間隙には、星細胞（stellate cell[5]またはensheathing cell[6]）の突起がみられる（図3，a：矢印）。時に、C細胞索の周辺に無髄神経線維がみられ、これらの中のある軸索はC細胞に終って、直接終末部を形成する。C細胞は卵円型の核を有し、明るく、比較的細胞質に富む細胞と、小型で暗調の細胞に分類できる。いずれの細胞も、小型で、電子密度の高い分泌顆粒を含む。ミトコンドリアの形態は不規則で、クリスタの配列に不整を認める。ゴルジ装置はしばしば発達し、核の近傍に位置する。

筋ジス鶏のC細胞は、同様に索を構成するが、核に比して細胞質の占める割合が大きく、細胞全体は肥大する。正常鶏の細胞との極立った差は、細胞質に2～3の発達したゴルジ装置を有し、その周辺に多数の大小不同の顆粒をみることである。肥大したC細胞の細胞質にはこの分泌顆粒が充

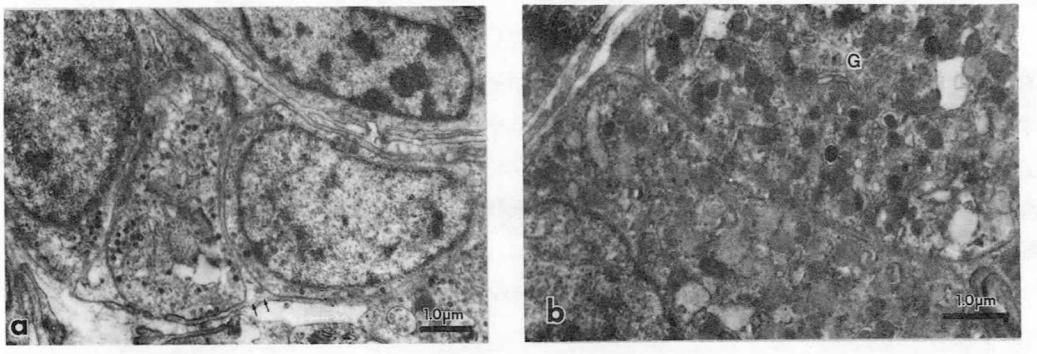

図 3.　4週齢正常(a)および筋ジス鶏(b)の鰓後体C細胞の微細構造。C細胞は分泌顆粒を含み、星細胞（小矢印）で包まれている。筋ジス鶏C細胞は肥大し、多数の大型の分泌顆粒を含む。Gはゴルジ装置。　a：×13,000，b：×15,210

満している。細胞の表層には、しばしば層状配列を示す粗面小胞体を認める。これらの小器官の間隙は、遊離リボゾームやポリゾームで占められ、細胞全体を暗調にする。分泌顆粒とゴルジ装置の発達は密接な関連があり、装置の濃縮胞内には電子密度の高い顆粒がある（図3，bと図4，a）。大型の分泌顆粒の電子密度は変動があり、いずれも、一枚の単位膜により包まれる。分泌顆粒の少ない細胞の中には、粒面小胞体が拡張して嚢状を呈するものもあり、この間隙には多数のポリゾームが分布している（図4，b）。

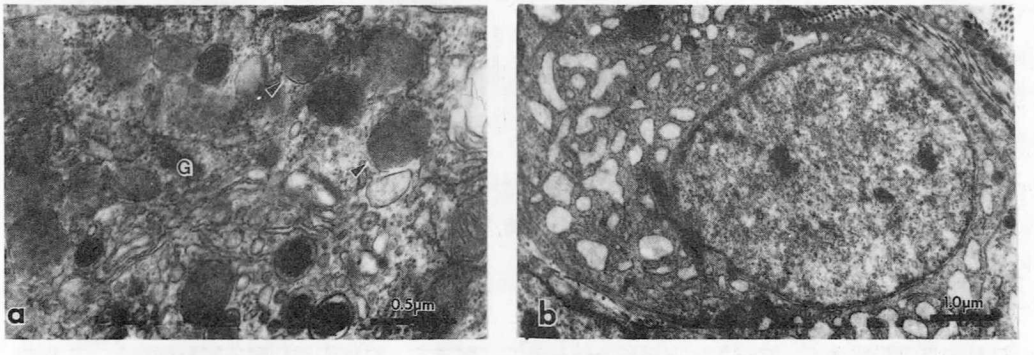

図 4.　4週齢筋ジス鶏の鰓後体C細胞の分泌顆粒(a)と顆粒の少ない細胞(b)を示す。分泌顆粒は比較的電子密度の低いもの（矢頭印）と高いものがあり、単位膜で包まれる。顆粒の少ない細胞の粗面小胞体は拡張している。　a：×42,500，b：×15,400

2. 骨 組 織

骨の直径は、直接骨化によってできた新しい骨層が、骨膜下に付け加えられ、積み重ねられて大きくなる。4週齢の正常鶏の脛骨横断面では、大部分の骨を形成する細胞は骨膜側（図5，a：図

中P)にあるため、この側に常に新しい骨質が付加され、骨小柱の格子を形成しながら骨幹の壁を厚くしてゆくのが観察される。このようにして形成された緻密骨の骨質には多数の骨細胞(osteo-cyte)が埋め込まれていく。骨芽細胞(osteoblast)は集団で骨小柱間に取り残され、骨小柱に基質を付加して、骨を緻密にする。このため、骨膜から骨の中心へむかって、血管周囲のハヴァース腔(図中H)はしだいに狭くなる。この週齢では、骨内面(髄腔側:図中M)での、破骨細胞(osteoclast)による骨の吸収はあまり進行していないが、時に細胞により溶解されたと思われる陥凹をみる場合がある。

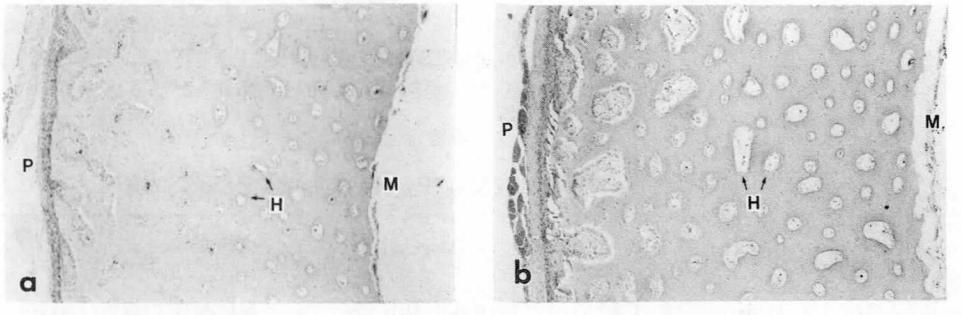

図5. 4週齢正常(a)および筋ジス鶏(b)の脛骨横断組織像。骨膜(P)と髄腔(M)側の間は緻密骨であり、筋ジス鶏のハヴァース腔は拡張している。 H-E染色, ×99.

4週齢での筋ジス鶏の組織所見には、個体差がみられる。一般に骨幹での緻密骨の巾は厚くなるが、正常鶏の場合と差のない個体もある。膜内骨化による骨小柱の付加はみられるが、骨芽細胞による骨基質の付加は不充分であり、ハヴァース腔は拡大する傾向がある。髄腔側の骨質の吸収は、正常鶏と同程度なため、緻密骨の巾は厚くなる。骨細胞の周囲の小腔は拡張している(図5, b)。

8-10週齢にかけての骨の組織学的特徴は、髄腔側からの骨吸収が活発になる点が挙げられる。髄腔には侵食されてできた、骨梁が緻密骨より伸長し、骨内にも大きなほこらを形成している(図6, a:矢印)。一方、筋ジス鶏の骨の緻密骨は、4週齢にみられたハヴァース腔の拡張がこの時期でもみられる。髄腔側での骨吸収は遅延し、緻密骨の巾は厚い(図6, b)。

3. 血中Ca, PおよびMg濃度

血中Ca濃度は、正常および筋ジス鶏間で比較しても差はみられない。週齢間や試験区の間で、測定値に変動がみられるが、その主な原因は、絶食開始時刻や、餌の切り換え時期を吟味しなかったためと思われる。血中Mg濃度も、ほぼ一定であり、正常と筋ジス鶏間に差を認めない。血中P濃度は、4週齢での2度の試験で、いずれも筋ジス鶏の血中濃度に低下を認め、8週齢の2度の試験のうち、羽数を多くした試験区で同様な低下を記録した。他の週齢での血中P濃度には、差をみない(表1)。

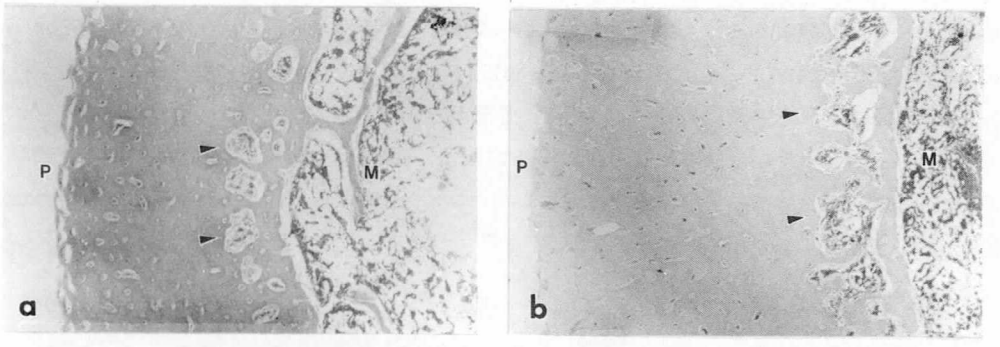

図6.　１０週齢正常(a)および筋ジス鶏(b)の脛骨横断組織像。骨膜（P）と髄腔（M）側の間は緻密骨であり、髄腔側より骨吸収が進んで、大きな吸収腔（天頭印）が形成されている。H－E染色，×40.

表1.　正常および筋ジス鶏の血中Ca，P，Mg濃度の比較と経時的変化

Age (weeks)	Trial	Electrolyte[1]	Normal[2]	Dystrophy[2]	p[3]
2	I	Ca	4.8 ± 0.1 (5)	5.1 ± 0.2 (5)	N.S.
		P	4.9 ± 0.6 (5)	5.5 ± 0.5 (5)	N.S.
		Mg	2.8 ± 0.4 (5)	2.7 ± 0.1 (5)	N.S.
4	I	Ca	5.2 ± 0.3 (3)	4.5 ± 0.4 (3)	N.S.
		P	7.8 ± 0.6 (3)	5.2 ± 0.5 (3)	＜0.05
		Mg	2.4 ± 0.1 (3)	2.0 ± 0.2 (3)	N.S.
	II	Ca	4.6 ± 0.2 (7)	4.2 ± 0.7 (8)	N.S.
		P	6.0 ± 0.7 (7)	4.1 ± 0.7 (8)	＜0.01
		Mg	2.2 ± 0.1 (7)	2.1 ± 0.2 (8)	N.S.
8	I	Ca	4.0 ± 0.5 (5)	4.6 ± 0.4 (5)	N.S.
		P	5.0 ± 0.7 (5)	5.6 ± 0.7 (5)	N.S.
		Mg	1.7 ± 0.2 (5)	1.9 ± 0.2 (5)	N.S.
	II	Ca	4.5 ± 0.4 (6)	4.2 ± 0.4 (11)	N.S.
		P	4.7 ± 0.7 (6)	3.7 ± 0.5 (11)	＜0.05
		Mg	1.9 ± 0.1 (6)	1.8 ± 0.5 (11)	N.S.
10	I	Ca	6.0 ± 0.4 (3)	5.1 ± 0.6 (5)	N.S.
		P	6.3 ± 0.4 (3)	6.7 ± 0.7 (5)	N.S.
		Mg	2.2 ± 0.1 (3)	2.1 ± 0.2 (5)	N.S.
14	I	Ca	4.8 ± 0.2 (3)	5.0 ± 0.3 (9)	N.S.
		P	4.3 ± 0.3 (3)	5.1 ± 0.7 (9)	N.S.
		Mg	1.7 ± 0.1 (3)	1.8 ± 0.1 (9)	N.S.

1）血中CaとMg濃度はmEq／ℓ，血中P濃度はmg／dℓで示す。
2）平均値±標準偏差、括弧内に羽数を示す。
3）t－検定により正常および筋ジス鶏間の有意差を検討した。

考　案

筋ジス鶏鰓後体のC細胞で観察された組織学的、微細構造学的特徴は、孵化後2週齢という、かなり早期からはじまる細胞肥大である。肥大細胞内のゴルジ装置の発達、粗面小胞体の層状配列や拡張、遊離リボゾームの密な分布、多数の大小の分泌顆粒等は、この細胞が著しい機能亢進の状態にあったことを示している。8週齢以後、目立って出現してくる核濃縮を伴う細胞変性は、この細胞が長期間にわたってカルチトニンの合成、放出を負荷され、ついには疲弊していく所見と解釈される。

これらの所見は、高カルシウム食で飼育された鶏のC細胞の変化と類似している。血中のCa濃度上昇により、カルチトニンの分泌や合成を負荷されたC細胞は肥大し、細胞の増生や、核濃縮を伴う細胞変性を示す一連の疲弊現象が観察される[7,8]。肥大したC細胞は、放出と合成を同時に示すため、ゴルジ装置の発達、粗面小胞体の層状配列、大小の多数の分泌顆粒を含んでいる。SWARUPとDAS(1974)[8]はムクドリに毎日1%$CaCl_2$溶液を飲ませ、高Ca血によりカルチトニン分泌を促進させた。C細胞は肥大と同時に、核そのものも著しく径を増す。同様な条件で、ラットの甲状腺C細胞も肥大し、核の径を増すことが知られている[9]。彼等は、このような一連の変化を、C細胞の機能亢進による所見と考えている。犬の甲状腺C細胞は、高カルシウム食で飼育されると、有糸分裂により、次第に増生する[10]。しかし、筋ジス鶏鰓後体C細胞では、正常鶏に比べて有糸分裂により特に増生している所見は得られない。

鶏胚の血中カルチトニンは、発生17日目で測定可能となり、以後孵化時にかけて急激に血中に放出される。カルチトニン濃度は、孵化後再び急峻に低下し、2日目の雛の血中では測定不能となる[11]。この変化は、鶏胚の骨形成と、孵化時に卵殻を破りやすくするため、大量のCaが、卵殻から胚や卵黄へ移動する過程で、胚の血中Ca濃度が急激に上昇するのを抑制するための反応と考えられている[12]。孵化した雛のその後の成長、特に骨形成に際し、カルチトニンのはたす役割は少ないとされている[13]。したがって、何らかの条件により、高Ca血に傾むき、Ca濃度が正常域を越えた時に、はじめて、カルシトニンは合成され、分泌されるとする解釈が一般的である。

HUDECKIら(1981)[14]は、日齢は明確ではないが、正常および筋ジス鶏の血中Ca濃度を測定し、差を見出さなかった。われわれも、2－14週齢にかけて、血中Ca濃度を測定したが同様に差がみられなかった。イオン化Caが骨代謝に関係が深いため、より詳細な分析が必要と思われるが、一般に高カルシウム食の条件下でみられる高Ca血にはなっていないことを示している。正常域に維持された血中Ca濃度において、何故、筋ジス鶏のC細胞に機能亢進像が得られたかは、明らかではない。

骨の組織学的所見や、血中P濃度の4～8週目にかけての低下などから、いくつかの可能性が指摘できる。第一は、C細胞によるカルチトニン産生が亢進していると同時に、副甲状腺からのPTH産生も促進していたとするものである。現在、カルチトニンが骨吸収抑制作用を有することは明らかとなっているが、骨形成を積極的に促進するか否かについては、一定の決論を得るに致っていない。また、甲状腺髄様癌のごとき過量のカルチトニンが、長期間血中にあるときは、骨吸収および

骨形成ともに著しく減弱するが、これは、カルチトニンによる骨髄内の間葉系細胞の活性化が抑制されるためと考えられている[15]。筋ジス鶏骨の膜内骨化不全や、ハヴァース腔の拡張を伴う、骨質の付加の遅延は、PTHの作用により骨吸収が骨形成より大きいため、骨平衡が負となっていたことが考えられる。また、血中のP濃度の低下は、カルチトニンやPTHの作用により惹起される。

第二は、C細胞はβ-アドレナリン作動性神経線維の支配下にある点が挙げられる。HODGES (1970)[16]は、哺乳類甲状腺内のC細胞に比べて、鶏のC細胞では、その表面に直接終る神経線維の数が多く、より神経側の支配をうけていることを指摘している。事実、神経のレセプターを阻害すると、カルチトニンの分泌、合成は抑制され、この抑制は isoprenaline により防止される[12]。筋ジス鶏C細胞を支配する神経側の反応に異常があった可能性は否定できない。

第三は、筋ジス鶏の血中セロトニン濃度が、フリップテストによる機能悪化とほぼ平行して上昇する[17]点にある。このセロトニンは、C細胞のカルチトニンの分泌を促進することが知られている。

引用文献

1) 菊池建機，大和田修一，加藤正己 ： ニワトリの筋ジストロフィー症における機能障害の測定法．昭和55年度研究報告書（野村班），61－69，1976．

2) 菊池建機 ： 鶏の筋ジストロフィー症．宮獣会報，36巻，3－13，1983．

3) 菊池建機 ： ニワトリ筋ジストロフィー症における骨の異常．昭和55年度研究報告書（野村班），71－76，1976．

4) KIKUCHI, T. et al. Genetic heterozygous carriers in hereditary muscular dystrophy of chickens. Tohoku J. Agr. Res., 32, 14-26, 1981.

5) YOUSHAK, S.M., and CAPEN, C.C., Ultrastructural evaluation of ultimobranchial glands from normal and osteopetrotic chickens. 16, 430-442, 1971.

6) HODGES, R.D., The Ultimobranchial bodies, in "The Histology of the Fowl". Academic Press. London, pp 450-464. 1974.

7) CHAN, A.S. et al., The ultimobranchial gland of the chick and its response to a high calcium diet. Rev. Can. Biol., 28, 19-31, 1969.

8) SWARUP, K., and DAS, V.K., The ultimobranchial body of Pied Myna Sturnus Contra (LINN.). Archives D'anatomie Microscopique., 63, 204-215, 1974.

9) KRACHT, J. et al., Histopathological investigation on C'-cells. In "Calcitonin". Proc. Symp. Thyrocalcitonin and C-cells, London. William Heinemann Medical Books Ltd., London, 143-151, 1968.

10) KAMEDA, Y., Increased mitotic activity of the parafollicular cells of the dog thyroid in experimentally induced hypercalcemia. Arch. histol. jap., 32, 179-192. 1970.

11) TAYLOR, T.G. et al., Changes in the concentration of calcitonin in the plasma of chick embryos during incubation. J. Endocr., 66, 363-368, 1975.

12) BAIMBRIDGE, K.G., and TAYLOR, T.G., Role of calcitonin in calcium homeostasis in the chick embryo. J. Endocr., 85, 171-185, 1980.

13) BROWN, D.M. et al., Effects of ultimobranchialectomy on bone composition and mineral metabolism in the chicken. J. Endocr., 87, 1282-1291, 1970.

14) HUDECKI, et al., Enhanced functional ability in drug-treated dystrophic chickens. Exptl Neurol., 73, 173-185 (1981).

15) 折茂 肇 : 鉱質とカルチトニン. "鉱質病" 南江堂, 110－140, 1980.

16) HODGES, R.D., The structure of the fowl's ultimobranchial gland. Annales de Biologie Animale, Biochimie et Biōphysique, 10, 255-279, 1970.

17) HUDECKI, M.S. et al., Delayed functional disability in dystrophic chickens receiving chemotherapy. Muscle & Nerve., 2, 57-67, 1979.

5. Fayoumi 鶏に出現した遺伝性の神経疾患

水谷　誠*
研究協力者　布谷鉄夫*，田島正典*

岡崎種畜牧場より導入したファヨウミ種を起源として当研究所において作出したＰＮＰ系、Fs系およびＧＳＰ系に腹側をのぞくように頸を内側にまげ、後ずさるあるいはうずくまる発作をくりかえす異常鶏（図１）が少数出現した。これら３系統からの異常鶏を用いた交配より出現した異常鶏の雄４、雌８を起源として異常鶏の系統作出を試みたところ、発症時期は不定であるがすべての個体が神経異常を発症する系統（ＡＮ系）の作出に成功した。本報告はＡＮ系の作出過程およびＡＮ系を用いて行った異常形質の臨床症状、病理学的検索、遺伝的分析に関する結果である。

1. ＡＮ系の作出過程

異常形質の固定化の前段階として、異常個体数をふやす目的と遺伝性の検索をかねて、異常個体(♂)×正常個体(♀)および異常個体同士の交配を行った。異常×正常の交配からは異常個体１０、正常個体１３が得られ、異常同士の交配からは異常個体２９、正常個体１４が得られた。これらの結果は、異常形質が常染色体性の優性遺伝子により支配され、ホモ致死である可能性を示唆していた。しかし、これは異常か否かの判定を１０週齢までに判定したためであることがその後の発症時期の調査結果（後述）により判明した。上述の２交配から得られた３９羽の異常個体は羽装に関して２type、すなわちdark type（遺伝子型：e^Pe^P）と light type（遺伝子型：e^Ye^Y）が混在した（dark typeは light typeに対して優性に遺伝する）。light typeの雄４、雌８を用い、原則として雄１、雌２の４交配によるrotation systemによりＡＮ系の継代を開始した。その後現在まで約７年間pairの数は４～８と変動はあったが、closed colonyとして維持されている。この間、症状のひどい個体をできるかぎり後代に残すようにしたが、いまだ発症時期は一定ではない。ＡＮ系は異常形質の保存を第１の目的としているため、組織適合性遺伝子座（ＭＨＳ）を含む種々の血液型の座位については無選抜のため固定していない。しかし、ＭＨＳに関しては２つの座位が混在していることはわかっている。固定している座位は羽装の座位（e^Ye^Y）と羽の成長を支配するtardy座位（ｔｔ）などファヨウミの品種としてのマーカーとなる遺伝子についてのみである。

2. 臨床症状

異常鶏は外的な聴覚および視覚刺激により突然、頭部および頸部を前内方に折り曲げてうずくまるかあるいは後ずさりする。このような発作は１５～３０秒間継続する。回復すれば一見正常にみえるが、頸を少し内側に曲げているので経験をつめば容易に判別可能である。個体別の臨床経過の調査結果を図２に示した。異常鶏の多くのものは３０～８０日齢で発症するが、発症時期は個体に

* (財) 日本生物科学研究所

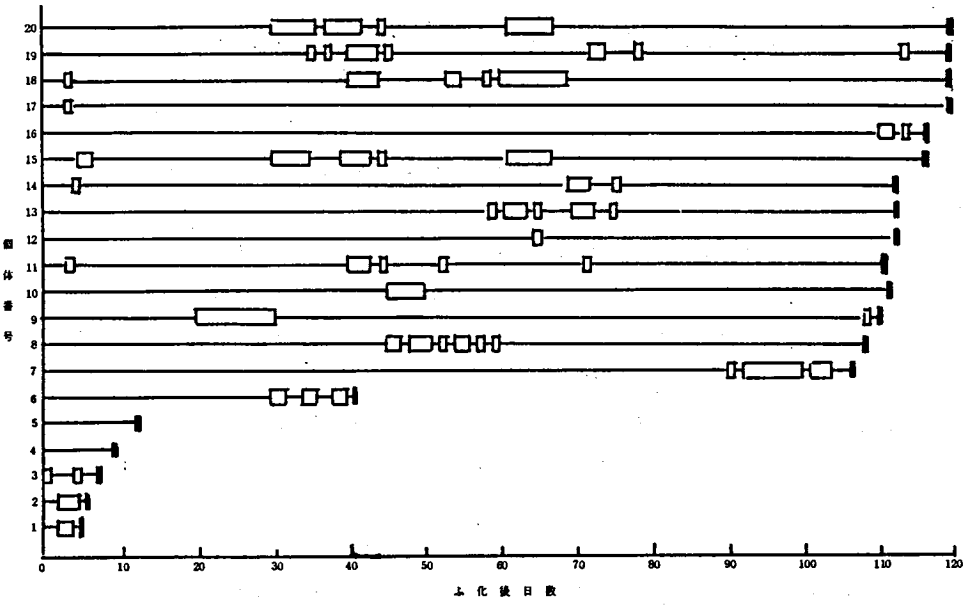

図2. 個体別臨床経過　　—□— ：発症を示す。

より異なり、個体番号3の個体のようにふ化時にすでに発症している個体もあれば、個体番号16の個体のように110日齢ではじめて発症する個体もある。発症時期についての選抜は今後の課題である。

発作は成長の激しい時期にひどく、成鶏になるにしたがい軽くなる傾向がある。しかし、完全に治ゆすることはなく、AN系の成鶏の頸部は内側に少し曲がっている（図3）。若齢時発作のため死亡する個体は少ないが、軽症になった成鶏において突然激しい発作におそわれ、食餌、飲水ができず死亡する個体が少数出現する。

3. 病理学的検索

検索例は約1.2～15カ月齢の雄9例である。臨床的にこれらはいずれも頭部および頸部の特徴的神経症状を示した。

異常鶏を放血殺し、病理学的検索を行った結果、肉眼的には神経系、骨および骨格筋を始め、内臓諸器官に特異変化は認められなかったが、組織学的に大・小脳ならびに脊髄神経に主要病変が認められた。大・小脳における主要変化は血管系、とくに脳内細～小動脈で顕著であった。すなわち、内膜下空隙形成、中膜および外膜の水腫性疎開・膨化による血管内腔の狭小化、血管壁の疎開・膨化および液性物質の滲出と外膜細胞の腫大あるいは大単核細胞の増加に伴う管腔の閉塞、中膜の変性・断裂（図4－1）あるいはリンパ球浸潤に伴う血管壁の疎開・肥厚および管腔の狭小化（図4－2）などが多発性に観察された。このような変化を示す血管壁では、時折赤血球の明らかな漏出があり、またヘモジデリン色素沈着が比較的正常と思われる血管壁をも含め、頻繁に認められた

（図４－３）。これら血管病変は異常鶏全例の、特に大脳において広域にわたり分布していたが、大脳皮質領域や striatal centers で比較的多発する傾向にあった。 中枢神経の血管系以外の脳実質においては特異性変化に乏しく、大脳皮質神経細胞の核内空胞形成および腫大（図４－４）が９例中３例に、核の消失を伴った神経細胞同質化（図４－５）が最高齢１例の大脳乳頭、小脳前庭神経核で認められたにすぎなかった。その他軸索の蛇行および限局性腫大が９例中４例の視葉中間表層線維層あるいは頸髄において認められた。このような中枢神経病変の病変性状および強さと異常

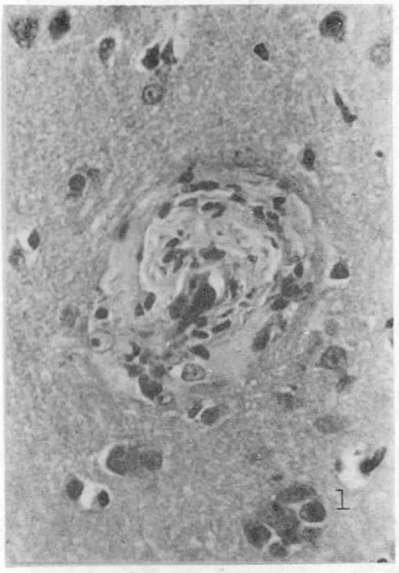

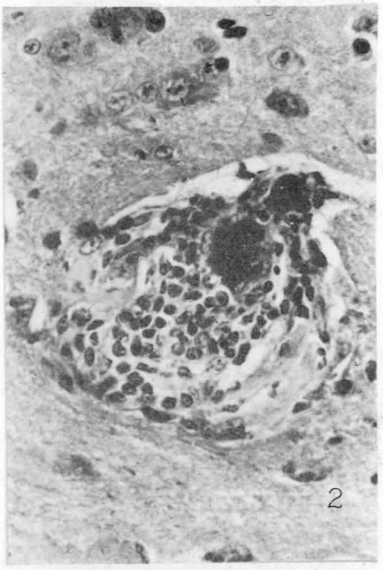

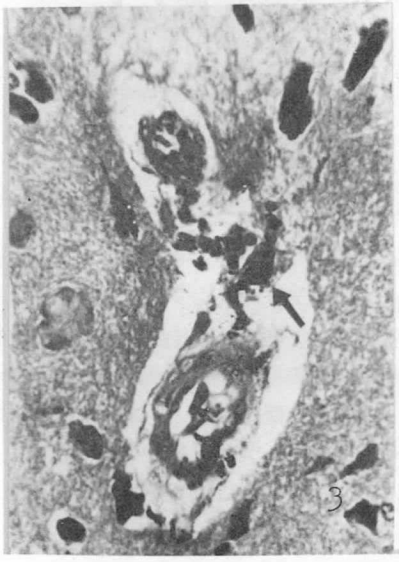

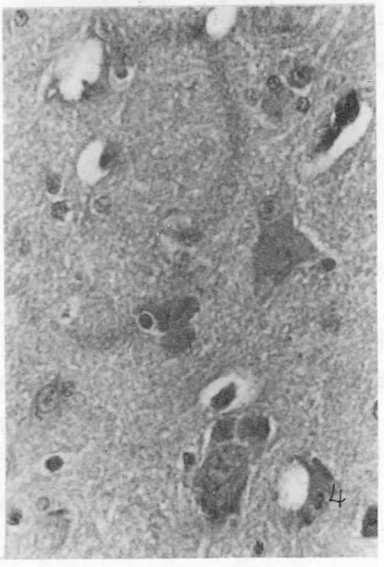

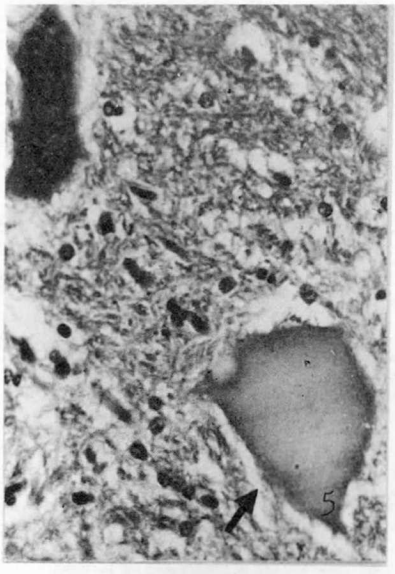

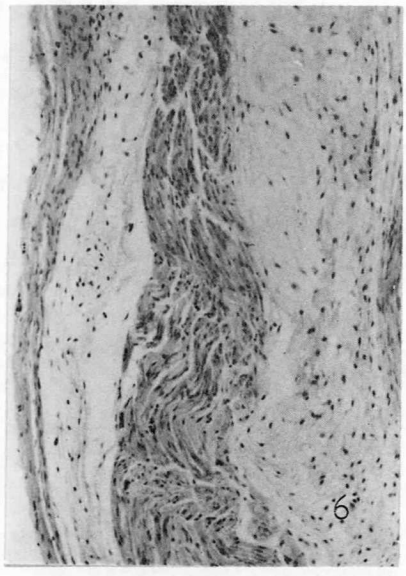

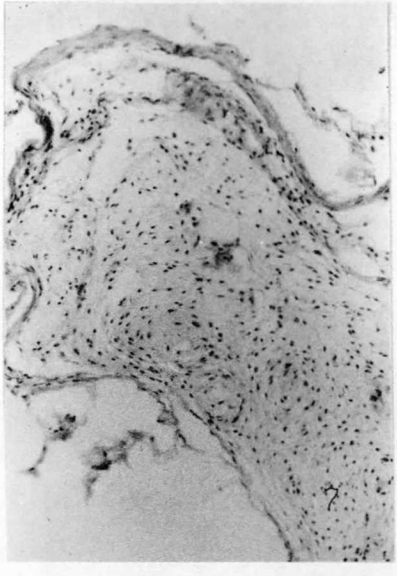

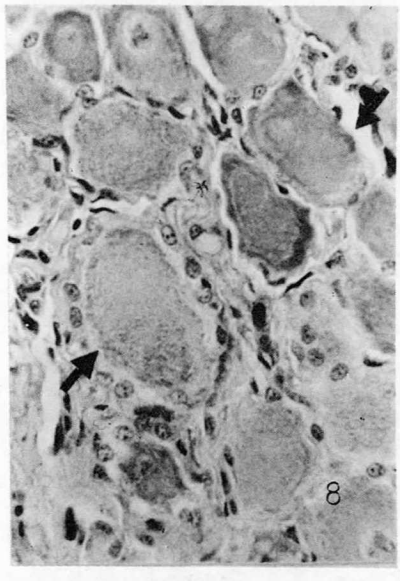

図－4.説明

図４－１. №9の大脳前部Hyerstriatum dorsoventrale付近の小動脈。中膜は変性、断裂、疎開し、壁の肥厚および管腔の狭小化が顕著である。血管周囲には細胞質に富む大型細胞の増殖がある。Ｈ＆Ｅ染色，×４００。

図４－２. №6の大脳前部Hyperstriatum付近の小動脈。血管壁内にリンパ球およびプラズマ細胞の浸潤があり、壁の肥厚および管腔の狭小化が見られる。Ｈ＆Ｅ染色，×４００。

図４－３. №3の大脳Paleostriatum付近の小動脈。ベルリン青法により証明されたヘモジデリン沈着（矢印）。×４００。

図４－4.　No.３の大脳皮質で見られた神経細胞の核内空胞形成および腫大。　Ｈ＆Ｅ染色，×400。

図４－5.　No.９の小脳前庭神経核。核の消失を伯った神経細胞の同質化（矢印）を示す。　Ｈ＆Ｅ，×400。

図４－6.　No.９の第８頸神経。神経線維の脱髄ならびに部分脱落と水腫を示す。　ＬＦＢ－Ｈ＆Ｅ染色，×100。

図４－7.　No.８の第６頸神経。神経線維の完全な脱落・消失とシュワン細胞の増殖を示す。ＬＦＢ－Ｈ＆Ｅ染色，×100。

図４－8.　No.１の第４脊髄神経節。神経節細胞の逆行変性（矢印）を示す。ＬＦＢ－Ｈ＆Ｅ染色，×400。

鶏の日齢あるいは病変経過に特に関連性はなかった。

一方脊髄神経における主要病変は第２～第８頸神経に限局して認められた。すなわち、神経線維における神経鞘および軸索の膨化、脱髄性変化、水腫およびシュワン細胞増殖を伴った神経線維の部分脱落（図４－６）ないし神経束におよぶ完全脱落（図４－７）が主に第６～第８頸神経の神経根部から骨格筋内分布神経線維に至る広域において認められた。神経線維の変性・脱落を伴った脊髄神経節の多くのものでは、しばしば神経節細胞の逆行変性を伴っていた（図４－８）。このような脊髄神経病変は検索例９例のうちの７例に認められ、それらは臨床経過の長いもので強い傾向にあった（表１）。

表1.　神経系病変一覧

例番号	月齢	大脳血管変性および細胞反応	脊髄神経（頸神経番号）	
			脱髄	脱落
1	1.2	＋	＋(7)	
2	1.2	＋		
3	4.0	＋＋		＋(7)
4	5.5	＋	＋(7)	
5	6.9	＋＋		
6	7.4	＋＋	＋(8)	
7	7.8	＋		＋(6)
8	14.1	＋	＋(6)	＋＋(6)
9	15.0	＋＋	＋＋＋(2,4,8)	＋＋(2,4,8)

以上本疾患の主要組織学的変化は、中枢神経系、とくに大脳における血管変性ならびに頸部脊髄神経の変性・脱落により特徴づけられ、それらはいずれも特徴的な臨床症状に密接に関連する所見と考えられた。このうち脳で認められた血管変化は全例に共通して認められ、発作を起こす直接的基因に何らかの関連性があるものと推察された。また脊髄神経病変は病歴の古いものに多発し強い傾向があり、それら変化が頸部脊髄神経に集中していることなどから、発作の繰り返しに伴う二次

的変化とみなされた。

4. 遺伝的分析

異常鶏同士の交配により異常形質が固定されたことにより、この形質が遺伝性と思われた。そこで、これまで異常鶏の出現していないBM-C系との交配を行い遺伝的分析を試みた。なお、異常か否かの判定は6カ月齢までに発作を1回でも起こした個体は異常個体とした。結果は表2に示したごとく、本異常は常染色体性の劣性遺伝子により支配されていることが判明した。すなわち、BM-C(♂)×AN(♀)のF_1 7羽はすべて正常であり、もどし交配であるF_1(♂)×AN(♀)およびAN(♂)×F_1(♀)から得られた子73羽中正常36、異常37となり1:1の比に適合した。これだけの交配実験では常染色体性か、性染色体性かの判断は困難である。しかし、もし性染色体性の遺伝子により支配されているならば、AN(♂)×F_1(BM-C×AN)から得られる異常鶏は雌のみとなるはずである。しかし、この交配からの異常鶏は雌雄ともに出現した。このことは間接的にではあるが、本異常が常染色体性の遺伝子により支配されていることを示している。今後、AN(♂)×BM-C(♀)およびF_1(♂)×F_1(♀)の各交配を行い遺伝様式の確認をする予定である。

表2. 神経異常形質の遺伝的分析

交配 ♂	交配 ♀	調査数	子 正常	子 異常
BM-C	BM-C	50	50	0
AN	AN	100	0	100
BM-C	AN	7	7	0
F_1(BM-C×AN)	AN	7	4	3
AN	F_1(BM-C×AN)	66	32	34

神経症状を示す家禽の遺伝性疾患はニワトリ、ニホンウズラ、七面鳥およびアヒルなどにおいて報告されている。ニワトリにおいては、Congenital loco (Knowlton, 1929, 常染色体性劣性遺伝子)、Congenital tremor (Hutt and Child, 1934, 常染色体性劣性遺伝子)、Shaker (Scottら、1950, 性染色体性劣性遺伝子)、Sex-linked lethal (Goodwinら、1950, 性染色体性劣性遺伝子)、Jittery (Godfreyら、1953, 性染色体性劣性遺伝子)、Cerebellar degeneration (Marksanら、1959, 性染色体性劣性遺伝子)、Paroxysm(Cole, 1961, 性染色体性劣性遺伝子)、Epileptiform seizures (Crawford, 1970, 常染色体性劣性遺伝子)、Tipsy (Hawkesら、1973, 常染色体性劣性遺伝子)、Pirouette (McGibbon, 1974, 常染色体性劣性遺伝子)などが、ニホンウズラにおいてはCongenital loco (Sittmannら、1965, 常染色体性劣性遺伝子)、Wry neck (Savage and Collins, 1971, 常染色体性劣性遺伝子)、Star-gazing (Savage and Collins, 1972, 常染色体性劣性遺伝子)、Dark Feather Nervous Disorder (河原、1980, 常染色体性劣性遺伝子)などがある。また七面鳥においてはCongenital loco (Cole, 1957, 常染色体性劣性遺伝子)、Vibrator (Coleman, 1960, 性染色体性劣性遺伝子)、Bobber (Harper and Bernier, 1972, 性染色体性劣性遺

伝子）の三種が、アヒルにおいてはHereditary tremor（Dyrendahl，1958，常染色体性劣性遺伝子）がそれぞれ報告されている。

ニワトリのCongenital loco，Tremor，Shaker，Sex-linked lethal，Jittery，Paroxysmなどのmutantは致死性である点で、PirouetteおよびTipsyは成鶏には生長するが人工授精でのみ繁殖可能である点で著者らの報告例と異なっている。Epileptiform seizures はふ化後数日のヒナで初めて観察され、増体率、産卵率、受精率に異常なく生存し、生涯を通して発作を繰り返すなどの点で著者らの報告例と類似する。しかし、臨床症状ならびに発作時間および回数において多少の差異がみられる。

AN系は発作時頸部を内側に曲げるが、このような症状を呈する異常はニホンウズラのWry neckと七面鳥のBobberの2種のみである。しかし、これらの異常に関しては病理組織学的検索の報告がないので類似性は不明であるが、Wry neckは、ふ化後4日以内に死亡する点で、Bobberは、性染色体性の劣性遺伝子により支配されている点でそれぞれAN系の異常と異なっている。

上述の種々の相違点から本報告例は新しい神経異常のmutantと思われる。

今後、詳細な遺伝的分析を行なうとともに病理学的検索例数を重ね、異常の本態を検討し、疾患モデルとしての可能性を検討する予定である。

文　献

1) Knowlton, F. L., Congenital loco in chicks. Oregon Agric. Exp. Sta. Bull. 253: 1929.

2) Hutt, F. B., and Child, G. P., Congenital tremor in young chicks. J. Hered. 25: 341- 350. 1934.

3) Scott, H. M., Morrill, C. C., Alberts, J. O., and Roberts E. E. The "Shaker" fowl , a sex-linked semi-lethal nervous disorder. J. Hered. 41: 254-257. 1950.

4) Goodwin, K., Hutt, F. B., and Cole, R. K., A sex-linked lethal gene in the fowl. Science 112: 460-461. 1950.

5) Godfrey, E. F., Bohren, B. B., and Joap, R. G., "Jittery" a sex-linked nervous disorder in chick. J. Hered. 44:108-112. 1953.

6) Markson, L. M., Carnaghan, R. B. A., and Young, G. B., Familial cerebellar degeneration and atropy- a sex-linked

disease affecting Light Sussex pullets. J. Comp. Path. Therapeutics 69: 223-230. 1959.

7) Cole, R. K., Paroxysm- A sex-linked lethal of the fowl. J. Hered. 52:47-52. 1961.

8) Crawford, R. D., Epileptiform seizures in domestic fowl. J. Hered. 61: 185-188. 1970.

9) Hawkes, R. O., R. J. Etches, and R. B. Buckland ,Tipsy: A new mutant in the domestic fowl. J. Hered. 64: 310-311. 1973.

10) McGibbon, W. H., Pirouette: A behavioral mutant in the domestic fowl. J. Hered. 65:124-126. 1974.

11) Sittmann, K. W., Richards C. P., and Abplanalp, H., Congenital loco in a third species of domestic fowl. Can. J. Genet. Cytol. 7:636-640. 1965.

12) Savage, T. F., and Collins W. M. Wry neck, an abnormality of Japanese quail. Poultry Sci. 50:1627. 1971.

13) Savage, T. F., and Collins, W. M., Inheritance of Star-gazing in Japanese quail. J. Hered. 63:87-90. 1972.

14) 河原孝忠 ： 家禽類，特にウズラにおける神経異常突然変異．実験動物．29：93－98，1980.

15) Cole, R. K., Congenital loco in turkeys. J. Hered. 48:173-175. 1957.

16) Coleman, T. H., R.K. Ringer, W. J.Mathey, K. G. Rood, and C. W. Pope, Vibrator, a recessive sex-linked mutation in turkeys. J. Hered. 51:158-160. 1960.

17) Harper, J. A., and P. E. Bernier, "Bobber" a cervical ataxia mutant in the domestic turkey. Poultry Sci. 51:1815. 1972.

図1.　発作を起こしているAN系の若雄

図3.　AN系の成鶏の雌雄、ともに頸部が少しまがっている。

6. ニワトリの行動異常トレンブラー（trembler）に関する研究

若杉　昇*

体を小きざみに震動させる行動異常が散発的に出現する横斑プリマスロック種の集団を1981年5月に国立遺伝学研究所より導入し、この集団をクローストコロニーとして維持しながら異常形質に関する遺伝学的および生理学的研究を行った。

(1) 飼育方法

雄1羽に対して雌1～3羽を成鶏ケージ内で交配し受精卵を得た。受精卵は12℃の冷蔵庫に保存し保存期間は2週間以内とした。孵卵機（温度38℃、湿度60～70％）に入卵し10日目および18日目に検卵を行い、2回目の検卵の際下段の発生座に移した。入卵後23日目において初生雛の個体識別を行って育雛器に移した。育雛器の温度は14日齢まで35～40℃、28日齢までは30℃に調節しそれ以後は温度調節は行わなかった。飼付けは育雛器へ移動後すぐに行い、ゆで卵の卵黄を粉状につぶして与えた。4週齢までチックフードを与え、その後中雛用飼料、大雛用飼料そして成鶏用飼料へと順次切りかえた。水は新鮮なものを常時与えた。

(2) 症状の観察

症状（体の震え）の出現時期には個体差があり、最も早いものでは孵化時すでに発現を示し、最も遅いものは8週齢において発現したが5週齢までに発症したものが大部分であった。震動は頸の部分において最も強く、その震動が他の部分に伝わり全身が小きざみに震えると推測された。脚および指の異常（指全体が内側に曲がる）が4週齢頃より出現し、次第に立つことが不可能になり常時しゃがみこんだまゝになる（図1および2）。しかし瞬間的ではあるがまれに立つこともある。周囲の環境が静かな状態に保たれていると次第に震えが鎮まり静止した状態を保つが、音あるいは他の鶏の動き等の刺激によって再び激しい震動を示しそれが長時間にわたって持続する。この行動異常を示す個体は体質的に弱く8～20週齢にかけて順次死亡していくがまれに長時間生存するものも出現する。

(3) 遺伝子分析

表1に三種類の交配より得られた子孫における正常と行動異常との分離比を示した。両者の区別は10週齢において行い、それまでに発症しなかったものを正常とみなした。なお交配に用いた親はすべて正常であった。雄（L×××）と雌（91）および（92）の交配より行動異常鶏が得られたが、雄（L×××）と雌（97）の交配からは得られなかったこと、および前者の交配より雌雄両方の行動異常鶏が得られたことよりこの形質は常染色体性劣性遺伝子によって支配されていると結論できる。そしてすでに報告されている行動（神経）異常ミュータントの混合を避けてトレンブラー（trembler：*tr*）と命名した。

*名古屋大学農学部

表 1. 三種類の交配より得られた子孫における正常鶏と行動異常鶏の分離比*

交配			子孫				
			観察	正常		異常	
雄番号		雌番号	個体数	雄	雌	雄	雌
L×××	×	(91, 92)	53	25	20	6	2
L×××	×	(97)	22	10	12	0	0
L×××111	×	(94, 95, 96)	59	26	33	0	0

*交配に使用した親はすべて正常で子孫については10週齢まで観察し発症しなかったものは正常と判定した。

(4) 成 長

図3および4にトレンブラー鶏の成長に伴う体重増加を示した。雄6羽のうち4例の体重増加は正常鶏のそれより劣り12～20週齢で死亡した。他の2例は15週齢まで正常鶏と同様の体重増加を示した。その後1例はケージの間隙に翼を引っかけて飼および水の摂取が一時的に不可能となり、これが原因で衰弱し始め20週齢において死亡した。残りの1例はその後も正常な体重増加を示し現在11ヶ月齢に達している。脚が悪く常にしゃがみこんだ姿勢を取っているため自然交尾は不可能であるけれどもこの雄より精液を採取することができれば人工授精によりトレンブラー鶏の増殖を計ることができるであろう。雌では2羽のトレンブラー鶏が得られ、1例は1週齢時に発症し9週齢で死亡し、他の1例は5週齢で発症し12週齢で死亡したがその間の体重増加は正常鶏と比べて小さかった。

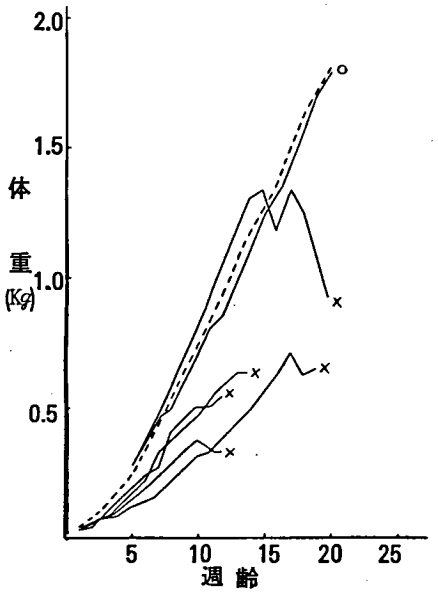

図3. トレンブラー鶏(実線)および正常鶏(破線)の成長に伴う体重増加(雄)。*印は発症時期、×印は死亡そして○印は生存を示す。

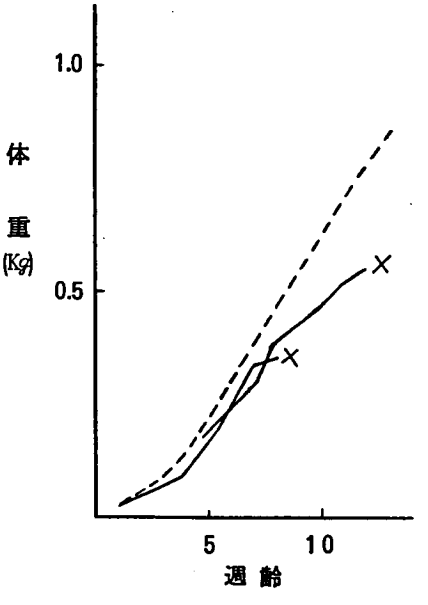

図4. トレンブラー鶏(実線)および正常鶏(破線)の成長に伴う体重増加(雌)。*印は発症時期そして×印は死亡を示す。

(5) 尺骨および脛骨の長さ

表２～４に正常鶏およびトレンブラー鶏の尺骨および脛骨の長さを示した。雄では１２週齢において５例の測定値が得られた。正常鶏と比べ尺骨の長さは約0.5 *cm*短く、脛骨の長さは約0.7 *cm*短かかったが体重で補正した相対的長さでは差が認められなかった。雌では２個体（９週齢で１例と１２週齢で１例）について計測したが、雄におけると同様、実測値は正常より小さかったが補正値では差が認められなかった。

表2. 正常鶏およびトレンブラー鶏の尺骨および脛骨の長さ*（雄：12週齢）

	観察個体数	平均体重（g）	尺骨 右	尺骨 左	脛骨 右	脛骨 左
正常	11	799	7.57 (0.83)	7.40 (0.81)	10.49 (1.15)	10.60 (1.15)
トレンブラー	5	688	7.06 (0.82)	7.03 (0.81)	9.86 (1.14)	9.88 (1.14)

＊平均値（単位*cm*）。（　）内は体重比

表3. 正常鶏およびトレンブラー鶏の尺骨および脛骨の長さ*（雌：9週齢）

	観察個体数	平均体重（g）	尺骨 右	尺骨 左	脛骨 右	脛骨 左
正常	4	492	6.25 (0.80)	6.13 (0.79)	8.63 (1.11)	8.75 (1.12)
トレンブラー	1	430	5.9 (0.78)	5.8 (0.77)	8.5 (1.13)	8.4 (1.11)

＊平均値（単位*cm*）。（　）内は体重比

表4. 正常鶏およびトレンブラー鶏の尺骨および脛骨の長さ*（雌：12週齢）

	観察個体数	平均体重（g）	尺骨 右	尺骨 左	脛骨 右	脛骨 左
正常	7	736	6.57 (0.74)	6.47 (0.73)	9.83 (1.10)	9.77 (1.10)
トレンブラー	1	560	6.1 (0.74)	6.1 (0.74)	8.8 (1.10)	8.7 (1.10)

＊平均値（単位*cm*）。（　）内は体重比

(6) 血液性状

雄についてのみ調べたが13週齢における血漿蛋白量は正常鶏で3.80g/dℓ（N＝14）、トレンブラー鶏で3.87g/dℓ（N＝6）であった。血球数は14週齢において調べたが、赤血球数は正常鶏で2.77×10^{6}/mm³（N＝10）、トレンブラー鶏で2.79×10^{6}/mm³（N＝5）であり、白血球数は正常鶏で2.94×10^{4}/mm³（N＝10）、トレンブラー鶏で3.04×10^{4}/mm³（N＝5）であった。これらの事項に関し両者間に差異は認められなかった。

(7) 筋電図

電極は注射針（外径⅓または¼mm）を外套にした同心型針電極で中にエナメル被覆金属線（外径0.25または0.15mm）を挿入し先端のみを露出したものを使用した。測定部位は横突間筋（頸部）と浅胸筋で電極を皮膚に固定しリード線を生体電気記録装置に入力した。

図5に上記2種類の筋より記録した筋電図を示した。筋肉の活動（震動）が即座に振幅の大きい不規則な波形として記録され通常は長時間にわたってこの状態が続いた。前述の肉眼観察より予想されたように頸部の筋肉より大きな振幅の波形が記録された。図5に示されている筋肉活動の停止は偶然記録されたのであるが、実験途中で活動がしばらく停止しその後再び活発な活動が観察された。この停止は被験体が睡眠状態になったためではないかと推測されたが、被験体を笑気ガスまた

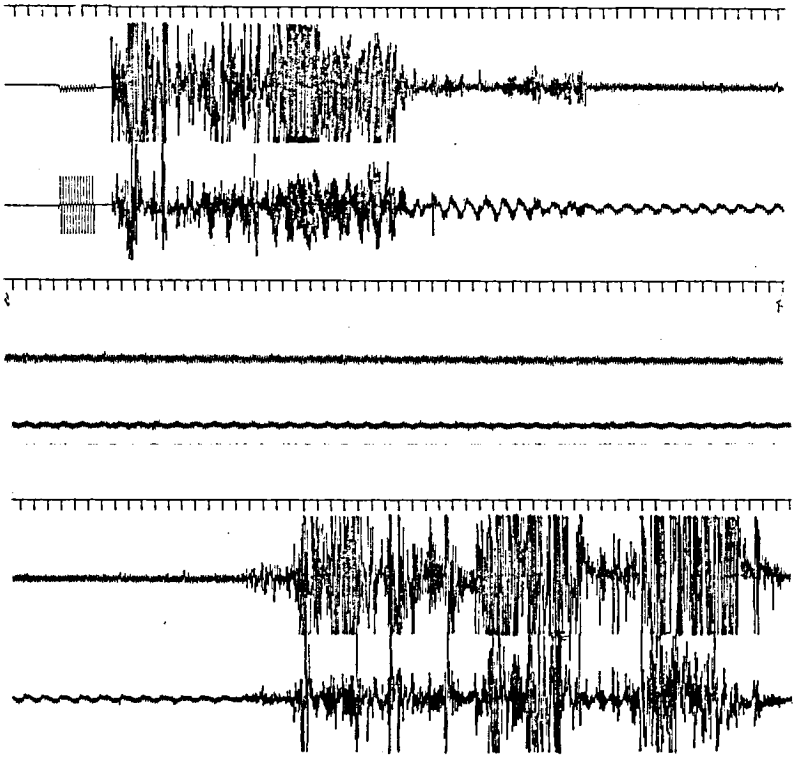

図5. トレンブラー鶏の横突間筋（上段）および浅胸筋（下段）より記録した筋電図。最初の目盛は較正電圧（200μV）を表し、タイムスケールは1目盛1秒を示す。

はペントバルビタールで麻酔することによりこの現象を再現することができた。従ってこの行動異常は中枢神経系の異常に起因している可能性が示唆された。活動停止中も小さな電気的活動が観察されたがこれは心臓の搏動による電位変化が記録されたものであろう。

(8) ニワトリの神経異常突然変異

これまでに発見されたニワトリの遺伝性神経異常を以下に示し、トレンブラー鶏と類似の異常を検索する。

常染色体性劣性形質

a) Crazy (*cy*)

初生雛においてみられる行動異常で激しく動き回って倒れ数秒間痙攣を起こす、その後静かになるが正常な姿勢で立つことはない。飲水、摂飼ができないために死亡するが強制的に飲水摂飼させた場合でも孵化後8日以内に死亡する。[1)]

b) Epileptiform seizures (*epi*)

初生雛においてすでに癲癇発作が現れ、その後育雛期間においても性成熟後においても癲癇発作がみられる。発作の強さは周囲の状況によって異り、軽い場合は数秒でおさまり、強度の場合は30分以上痙攣が続く。一度発作を起こすと数時間は正常な状態が維持される。音、光等の外部からの刺激によって神経が疲労することによって発作が生ずると推測されている。刺激が加えられると警戒姿勢を取り頭部の羽毛が膨らみを失い、声を発して嘴で周りをつゝき、次に激しく走り回って倒れ、頭をうしろに引き翼と脚をバタバタさせる。その後しばらく昏睡状態が続くと回復し立ちあがる。[2)] また光刺激によって特徴的な脳波が現れることも観察されている。[3)] 発作を起こしている時に他の正常な雛より攻撃されることがあるので個別ケージで飼育する等の配慮をすれば正常に成長し性成熟に達する。

c) Congenitol loco (*lo*)

頭を背中の方に引き嘴を上に向け後づさりしぐらついて倒れる。孵化後1週間～10日において死亡する。

d) Congenitol tremer

大部分は孵化後1週間以内に死亡するが、それ以上生存する場合は体の震えが次第に小さくなり最後には消失する。多数の遺伝子によって支配されている形質であるとも考えられている。

e) Pirovette (*pir*)

初生雛では小円を描いて回転するがこの行動を誘発する刺激は明確でない。この行動は10秒以内に終るが育成期間中の死亡率は正常鶏に比べて高い。この症状を示す鶏のいくつかは star gazing (頭を背中の方に引き上を見あげる) 行動を示すが成長するにしたがってこの行動が多発する。性成熟に達したものは正常な繁殖力を有する。[4)]

f) Shaker -2 (*sh*-2)

孵化後4週齢頃に頭および頸を震動させる症状が発現し加齢に伴って症状が重くなる。14週齢頃立つことが不可能となりその後衰弱して死亡する。外部からの刺激によって震動が激しくなる。[5)]

g) Tipsy (*tip*)

孵化後3週齢～3ヶ月齢において歩行異常を示すが早期に発症したものは3ヶ月齢頃に死亡する。発症の遅いものは性成熟に達し、雌は正常に産卵する。雄は交尾が不可能であるが精液採取を行って人工授精により子孫を得ることができる。腰部および後肢の筋肉に著るしい変性が認められるが発症直後のものでは正常である。したがってこの筋肉の変性は神経の異常によるものであろうと推測されている。[6)]

伴性劣性形質

h) Cerebellar degeneration (*cd*)

約2ヶ月齢で発症し軽度の運動失調を示し、頭部および頸部を震動させる症状を現わす。震動が激しくなると倒れないように両脚を広げて踏ん張る姿勢を取る。比較的順調に発育し性成熟に達するが産卵率が低く受精率も低い。小脳の大きさが正常の½以下であるが小葉および小脳溝の外観は正常である。プルキンエ細胞の変性消失および樹状突起の減少が観察されている。[7)]

i) Cerebellar hypoplasia (*ce*)

約12週齢で発症し頭部と頸部を前後または左右に振動させ、重症な個体は動けなくなる。発育は正常で性成熟に達し産卵も正常である。小脳の大きさは孵化時は正常の約½であるが6ヶ月齢では正常の⅛～¼になる。小脳皮質の小葉がはっきりしなく小脳溝が極端に浅い。組織学的観察では分子層および顆粒層が極めて薄く、多数の神経細胞の変性、膨潤、ニッスル顆粒の消失、核の崩壊等の変性像を示している。この症状を示したのが雌のみであったことより伴性劣性遺伝子の支配下にあることが示唆された。[8)]

j) Jittery (*j*)

頭を背中の方に引き左右に震わせ、うしろに倒れる。しばらくの間倒れたまゝであるがその後立ち上がりまた倒れるという動作を繰り返えす。外部から刺激が加えられると症状が一段と強くなる。この症状を示す雛の約90%が孵化後1週間以内に死亡する。性成熟に達するものが1～2%存在するが、これらはしばしば嘴で尾を追いかけるような回転運動を示す。組織学的検査では小脳のプルキシエ細胞の著るしい変性が認められている。[9)]

k) Paroxysm (*px*)

孵化後2週以後に発症し、音、光、その他の刺激によって興奮すると活発に動き回って倒れ硬直状態に入る。脚を後ろに伸ばし、翼をバタバタさせて頭を背側に反らせる。この状態が約10秒間続くと緊張が解けて目を閉じたまゝ静かに横たわる。その後しばらくすると回復し立ち上がり尾の羽を広げてよろよろ歩きを始める。この発作を示した後は30分以上経過しないと次の発作は生じない。成長が遅く14～15週齢で死亡する。小脳には組織学的異常は認められない。[10)]

l) Shaker (*sh*)

孵化後2～6週において発症し、頭部および頸部を小きざみに震動させる。年令が進むにつれて震動が激しくなる。また外部からの刺激も症状を強度にする。10週齢頃までは正常に歩行できるが14週以後になると立てなくなり衰弱して死亡するがまれに性成熟に達する個体も出現する。小

脳のプルキンエ細胞の変性消失が観察されている。[11)]

m) Sex-linked nervous disorder (*sln*)

頭部および頸部が小さな速い振幅で震動する。孵化直後この症状を示すものもあるが1ヶ月齢以上になって発症するものもある。性成熟に達するまでに約半数が死亡するが正常に発育したものはやゝ低めではあるが正常鶏と大差ない産卵率を示す。小脳においてプルキンエ細胞の変性消失が観察されている。上記の shaker と同じまたは類似の神経異常である。[12)]

n) Sex-linked lethal (*xl*)

孵化後4～18週において発症する。発症は急激で行動が不活発になり、胸と嘴を床につけてうずくまり昏睡状態になり、時に呼吸困難または硬直状態になる。その後そのまゝ死亡するかまたは回復して生存する。生存したものもその後発作を繰返えして死亡する場合が多い。少数例ではあるが性成熟に達するものもある。死後の剖検では際立った特徴は認められなく、発作が特定の日に多発することより何らかの環境要因が引き金になっている可能性がある。[13)]

以上の神経異常のうち shaker-2が今回発見された trembler に類似しているが、これら2つの神経異常が同一の遺伝子によって支配されているかどうかは交配実験によって確める必要があろう。

(9) まとめ

体を小きざみに震動させる行動異常鶏の一般的特徴を調べ次の結果を得た。(1)この異常形質は常染色体性劣性遺伝子によって支配され、異常行動は孵化時より8週齢まで長期間にわたって発現した。(2)この症状を示す鶏は成長が遅く大部分が9～12週齢において死亡したが正常に成長し10ヶ月以上生存したものが1例あった。(3)この異常鶏の筋電図を記録中、電気的活動がしばらく停止しその後再び活発な活動が観察された例があった。麻酔によってこの現象を再現することができたため、この行動異常は中枢神経系の異常に起因している可能性が示唆された。

文　献

1) McGibbon, W.H.
Crazy - Anervous disorder in Ancona chicks.
J. Herd. 64, 91-94, 1973.

2) Crawford, R.D.
Epileptiform seizures in domestic fowl.
J. Hered. 61, 185-188, 1970.

3) Crichlow, E.C. and Crawford, R.D.
Epileptiform seizures in domestic fowl. II. Intermittent light stimulation and the electroencephalogram.
Canadian J. Physiol. Pharm., 52, 424-429, 1974.

4) McGibbon, W.H.
Pirouette: A behavioral mutant in the domestic fowl.
J. Hered., 65, 124-126, 1974.

5) Somes, R.G. Jr.
International Registry of Poultry Genetic Stocks. p.22
Storrs Agricultcultural Experiment Station,
The University of Connecticut, Storrs, 1981.

6) Hawkes, R.O., Etches, R.J. and Buchland, R.B.
Tipsy: A new mutant in the domestic fowl.
J. Hered., 64, 310-311, 1973.

7) Markson, L.M. , Carnaghan, R.B.A. and Young, G.B.
Familial cerebellar degeneration and atrophy - A sex-linked disease affecting Light Sussex pullets.
J. Comp. Path. 69, 223-230, 1959.

8) Winterfield, R.W.
Avian cerebellar hypoplasia and degeneration.
J. Amer. Vet. Med. Assoc., 123, 136-138, 1953.

9) Godfrey, E.F., Bohren, B.B. and Jaap, R.G.
"Jittery", A sex-linked nervous disorder in the chick.
J. Hered., 44, 109-112, 1953.

10) Cole, R.K.
Paroxysm - A sex-linked lethal of the fowl.
J. Hered., 52, 47-52, 1961.

11) Scott, H.M., Morrill, C.C., Alberts, J.O. and Roberts, E.
The "shaker" fowl, A sex-linked semi-lethal nervous disorder.
J. Hered., 41, 254-257, 1950.

12) 河原孝忠 ：家鶏に発見された神経異常突然変異．国立遺伝学研究所年報，5，64，1955．

13) Goodwin, K., Hutt, F.B. and Cole, R.K.
A sek-linked lethal gene in the fowl.
Science, 112, 460-461, 1950.



図 1.　行動異常鶏(左)と正常鶏(右)、2ヶ月齢

図 2.　行動異常鶏(左)と正常鶏(右)、3ヶ月齢

昭和57年度第5班（野村班）名簿

区分	氏名	所属機関名 所在地	電話番号
班長	野村達次	財団法人　実験動物中央研究所 〒213　川崎市宮前区野川1430	044-755-5441
幹事	江崎孝三郎	財団法人　実験動物中央研究所 〒213　川崎市宮前区野川1430	044-755-5441
	江橋節郎	東京大学医学部薬理学 〒113　東京都文京区本郷7-3-1	03-812-2111
	杉田秀夫	国立武蔵療養所神経センター 〒187　東京都小平市小川東町2620	0423-41-2711
班員	辻　繁勝	和歌山県立医科大学医学部第二生理学 〒640　和歌山市九番丁9	0734-31-2151
	菊池建機	東北大学農学部家畜形態学 〒980　仙台市堤通雨宮町1－1	0222-72-4321
	若杉　昇	名古屋大学農学部家畜育種学 〒464　名古屋市千種区不老町	052-781-5111
	水谷　誠	財団法人　日本生物科学研究所 〒409-16　山梨県小渕沢町上笹尾	055136-2333
	斉藤宗雄	財団法人　実験動物中央研究所 〒213　川崎市宮前区野川1430	044-755-5441
協力者	早川純一郎	金沢大学医学部動物実験施設 〒920　金沢市室町13－1	0762-62-8151
	松崎哲也	財団法人　実験動物中央研究所 〒213　川崎市宮前区野川1430	044-755-5441